



الجمعية المغربية لطب العيون
Société Marocaine d'Ophtalmologie

39^e Congrès national 2026

04 au 07 Février - Four Seasons - Rabat



LES **URGENCES** en ophtalmologie

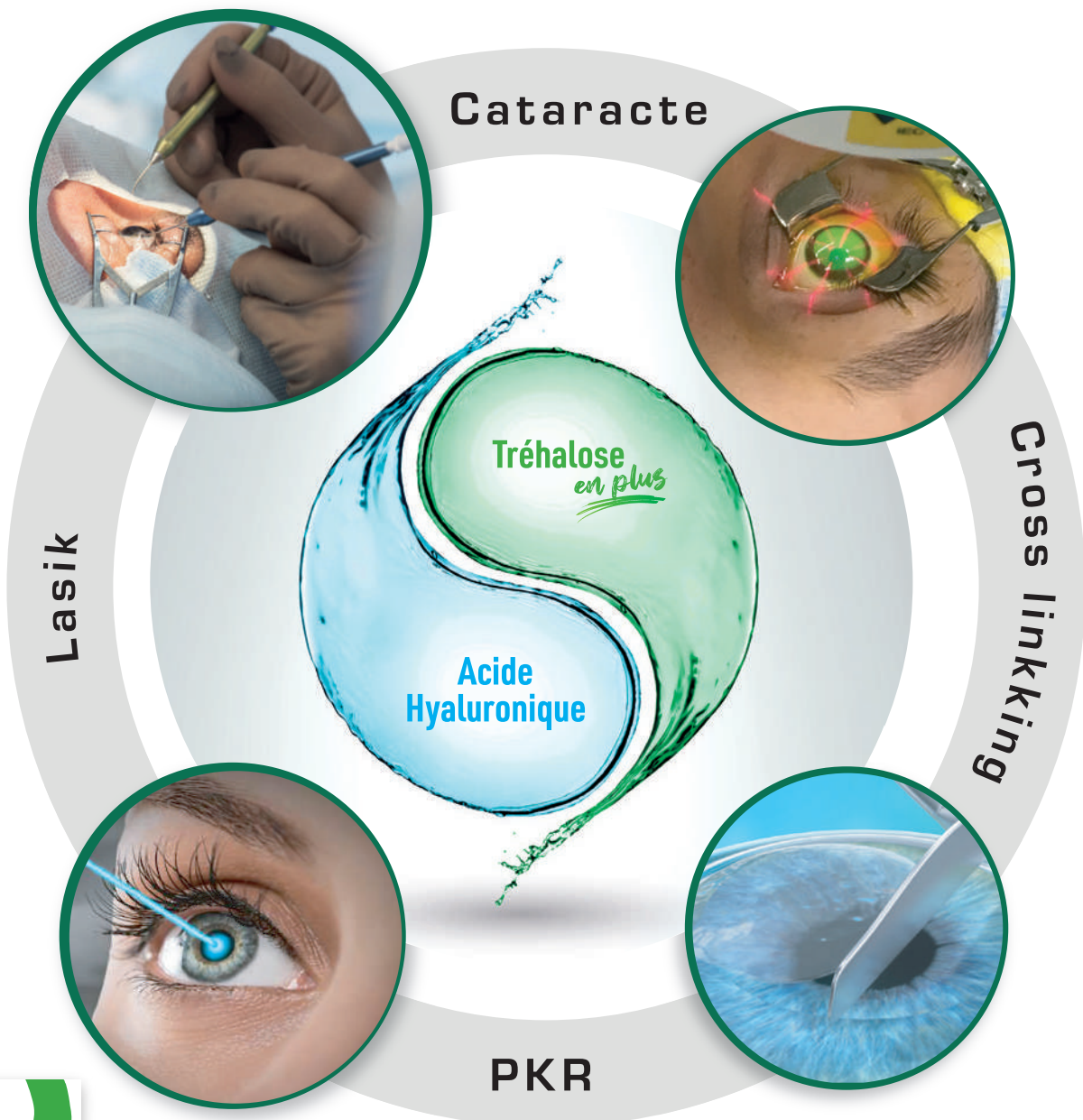
La SMO accueille les congrès annuels des sociétés de surspécialité
SMOC SO - AMSOP - SOPREM - SIOM - ANJOM

PROGRAMME

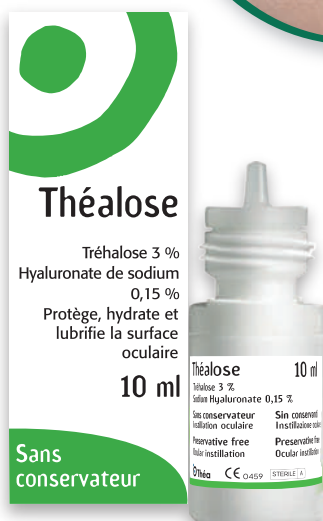Théalose®

Tréhalose 3% Acide Hyaluronique 0,15%

OPTIMISER LA CHIRURGIE



PAR LA PRISE EN CHARGE
DE LA SÉCHERESSE OCULAIRE



Théa
let's open our eyes



04 au 07 Février 2026

Sommaire

Éditorial	4
Ex-présidents de la SMO	5
Bureau de la SMO	6
Anciens Lauréats	7
Médailles d'or de la SMO 2026	9
Programme - Panorama	12

Programme scientifique

SMOC SO	16
AMSOP	23
SOPREM	30
SIOM	36
ANJOM	42
SMO	48
Éditorial JMO	50
Comité scientifique SMO 2026	52
Programme Vendredi - Matinée	53
Programme Vendredi - Après-midi	64
Cours Vendredi	73
Programme Samedi - Matinée	77
Programme Samedi - Après-midi	84
Cours Samedi	85
E-Films	86
E-Posters	93
Rapport Moral	137
Rapport Financier	139
Éditorial Opht'Art	140



04 au 07 Février 2026

Editorial



Mohamed BENNANI
Président



Asmaa EL KETTANI
Secrétaire Général

Chers amis,

Nous sommes heureux de vous accueillir à notre 39^{ème} congrès national qui aura lieu du 4 au 7 février à Rabat.

Le choix de la ville de rabat s'est imposé à nous pour une question d'espace. Le lieu où nous avons l'habitude d'organiser notre congrès ne peut plus accueillir une réunion drainant de plus en plus de participants.

Notre congrès coïncide cette année avec notre assemblée générale qui élira le prochain bureau de la société marocaine d'ophtalmologie.

Nous recevons cette année encore les congrès annuels de la SMOCSO, de l'AMSOP, de la SOPREM, de la SIOM et de l'ANJOM mercredi 4 et jeudi 5 février. Nous nous réjouissons de ce partenariat qui se déroule dans un esprit amical et confraternel. Nous recevons également le SNOLM qui organise plusieurs tables rondes autour des nombreuses problématiques de l'exercice de notre profession. Nos amis du SNOLM font un formidable travail pour défendre nos intérêts. Ils méritent tout notre soutien, à commencer par une présence massive à leurs tables rondes.

Notre programme scientifique sera comme d'habitude riche et varié. Le thème principal est «les urgences en ophtalmologie» avec 4 tables rondes thématiques qui parcourent toutes les situations urgentes de notre pratique quotidienne.

Nous avons reçu cette année 588 soumissions, 20% de plus en une année. Ce chiffre en constante augmentation témoigne de la vitalité de l'ophtalmologie marocaine, des efforts des centres hospitalo-universitaires et du dynamisme de la jeune génération.

Comme tous les ans, nous attachons beaucoup d'importance aux sessions de communications orales et nous renouvelons l'expérience de la finale qui aura lieu en clôture du congrès samedi en fin d'après-midi, juste avant l'assemblée générale.

Nous avons le plaisir cette année de décerner la médaille d'or de la SMO à 3 piliers de l'ophtalmologie marocaine, respectés de tous, les docteurs Abdeltif Badaoui, Mohamed Khalil et Noor El Yakine Lahlou. Trois grands ophtalmologistes qui ont tant apporté à l'ophtalmologie marocaine et qui sont de véritables exemples pour la jeune génération aussi bien sur le plan médical que sur le plan éthique et humain.

Pendant toute la durée du congrès, le simulateur de la SMO est mis à la disposition de tous les confrères non casablancais. Nous estimons que les casablancais peuvent y accéder plus facilement toute l'année et il nous semble plus raisonnable de privilégier les confrères qui viennent de loin... notre simulateur tourne à plein régime toute l'année au siège de la société marocaine d'ophtalmologie. Le système de prise de rendez-vous en ligne fonctionne bien et nous vous invitons à réserver des plages de simulation segment antérieur ou postérieur.

Notre congrès se terminera samedi après-midi par notre exercice démocratique, notre assemblée générale qui élira le prochain bureau de notre société. Nous souhaitons à la prochaine équipe plein succès dans le développement de la SMO.

Enfin nous remercions nos fidèles partenaires toujours aussi nombreux et avec lesquels nous avons des relations de partenariat saines et exemplaires.



04 au 07 Février 2026

Ex-présidents de la SMO 1958 - 2019



Feu Dr. M.A. BOUTALEB



Feu Pr. A. SEKKAT



Feu Pr. M. MOHIEDDINE



Pr. M. RAFI



Pr. A. AMRAOUI



Pr. N. BELLAKHDAR



Pr. K. ZAGHLOUL



04 au 07 Février 2026

Bureau de la SMO



Mohamed BENNANI
Président



Mohamed CHAHBI
1^{er} Vice Président



Abdeljalil MOUTAOUKIL
2^{ème} Vice Président



Idriss BENATIYA ANDALOUSSI
3^{ème} Vice Président



Asmaa EL KETTANI
Secrétaire Général



Saad BENCHEKROUN
Secrétaire Général Adjoint



Mouhssine D'KHISSY
Trésorier



Yasser RIFAY
Trésorier Adjoint



Mohamed EL BELHADJI
Président
de la commission
Scientifique



AMINE HADDAD
Membre Coopté
Responsable de la Commission
des Jeunes



04 au 07 Février 2026

Anciens Lauréats

2013



Amar AGARWAL



Alaa EL DANASOURY



Phillipe GIRARD



Gabriel QUENTEL



Khalid ZAGHLOUL

2014



Yves BOKOBZA



Alain BRON



Khalid F. TABBARA



CNOF

2015



Pascale MASSIN



Stanley CHANG



Theo SEILER



Richard PACKARD

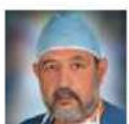

Yury TAKHTAEV

2016



Jean-Paul BERROD



Sami MAHMOUD AL RABIAH



François DEVIN



Boris MALYUGIN



Moncef KHAIRALLAH



Marie-José TASSIGNON

2017



Ibrahim O. SAYED AHMED



Alain GAUDRIC



Serge MORAX



Abhay VASAVADA



C. VIGNAL-CLERMONT



Abdelouahed AMRAOUI

2018



Laurence DESJARDINS



Xavier BASSIERES



Vincent BORDERIE



Eric H. SOUIED



Mohamed KAMOUN



Pravin K. VADDAVALLI

2019



Mohammed BENJELLOUN



Mohamed S. SHAHEEN



Yannick LE MER



04 au 07 Février 2026

Anciens Lauréats

2020



Jean-Philippe NORDMANN



C.S.N.M.S.P.



Amina BERRAHO

2021



Fondation THEA



Mohamed H. BOUAMATOU



Fondation HASSAN II
d'Ophtalmologie



Heilal BOUZID

2022



AMMS



A. P. BRÉZIN



M. RAFI

2023



Bahram BODAGHI



Zhor OUTARAHOUT

2024



Assia CHAOUNI BERBICH



Serge DOAN

2025



Mahfoud
FILALI ABDELAZIZ



Dominique
BREMOND-GIGNAC



04 au 07 Février 2026

Médailles d'Or de la SMO



Abdellatif Badaoui

- Né à Casablanca 8/11/53
- Études primaires à Casablanca
- Baccalauréat scientifique 1974 lycée Mohamed V
- Études médicales FMC
- Stage internat Agadir 1981
- Concours d'internat 1982 CHU Casablanca
- Doctorat médecine 1983
- Assistant ophtalmologie 1984
- CES National d'Ophtalmologie Montpellier 1985
- Maîtrise d'assistanat 1986
- Attaché à l'hôpital des 15/20 à Paris 1988/ 89
- Secteur privé 1993
- Membre du bureau de la SMO 1992
puis vice président pendant un 2^{ème} mandat
- Membre fondateur de la SAMIR 2005
Président pendant 2 mandats
- Participation régulière et active
aux différents congrès nationaux et internationaux



04 au 07 Février 2026

Médailles d'Or de la SMO



Mohamed Khalil

- Lauréat de la Faculté de Médecine de Rabat
- C.E.S National d'Ophtalmologie - Toulouse, France
- Médecin conseil auprès du Ministère de la Santé
- Membre de la Commission Nationale de Qualification en Ophtalmologie (CNOM), à ce jour
- Membre des sociétés savantes : SMO - SAMIR - SMG - SOPREM
- Membre du Bureau de la SMO : 1985 - 1987
- Secrétaire Général de la SMO (deux mandats) : 1988 - 1993
- Président de l'AOPR (trois mandats)
- Représentant du Maroc à Amman auprès de l'OMS (Département d'Ophtalmologie)
- Représentant du Maroc auprès de l'Organisation Mondiale pour la Prévention de la Cécité (OMC), Nairobi - Kenya
- Membre de la SFO (*Société Française d'Ophtalmologie*)
- Membre de l'AAO (*American Academy of Ophthalmology*)
- Membre de l'ESCRS
- Membre de l'EGS (*European Glaucoma Society*)
- Représentant du Ministère de la Santé auprès de Helen Keller International pour la chirurgie et l'implantation oculaire
- Membre fondateur de l'AMPC (*Association Marocaine pour la Prévention de la Cécité*)
- Membre actif de AMOI (*Association Marocaine des Ophtalmologistes Itinérants*)
- Membre actif des programmes ORBIS 1 et ORBIS 2



04 au 07 Février 2026

Médailles d'Or de la SMO



Nour El Yakine Lahlou

Né à Meknès en 1954, Docteur Nour El Yakine Lahlou, a suivi ses études primaires et secondaires à Fès puis à Rabat.

Lauréat de la Faculté de médecine de Rabat en 1980, il a ensuite accompli son service national militaire d'une durée de 15 mois en zone Sud.

En juillet 1981, il a été recruté comme médecin contractuel au sein de la Santé publique et affecté à l'hôpital 20 Août de Casablanca, au service d'ophtalmologie dirigé par le Professeur Mouhieddine, où il a obtenu le DNS.

Il a poursuivi sa spécialisation en ophtalmologie à la Faculté de médecine de Montpellier, où il a obtenu le CES en 1985.

À son retour, il a été affecté à l'hôpital Omar Drissi de Fès, où il a exercé jusqu'en 1992 en qualité de praticien hospitalier, puis chef de service et médecin-chef de l'hôpital.

De 1992 à 2008, il a exercé à l'hôpital 20 Août de Casablanca, avant de s'installer en exercice libéral, activité qu'il poursuit depuis cette date.



04 au 07 Février 2026

Panorama

	Royal Ballroom 1	Royal Ballroom 2	Royal Ballroom 3	Laalou	Chellah	Oudaya	Atlasi	El Had	Salle Rouah
Mercredi Après-Midi						ANJOM		SMOCSO	
Jeudi Matin	SMOCSO	AMSOP	SIOM				SOPREM		Chirurgie sur Simulateur
Déjeuner									
Jeudi Après-Midi	SMOCSO	AMSOP	SIOM				SOPREM		
Vendredi Matin	Table ronde Traumatismes oculaires	Communications libres Rétine médicale	Table ronde Eclairage sur les fermetures de l'angle	Communications libres Pathologie orbito-palpébrale	Cours				
	Symposium Vuclair								
	Table ronde Urgences orbito-palpébro-lacrymales	Communications libres Rétine chirurgicale	Table ronde Explorations et lasers en pathologie rétinienne	Communications libres Cataractes					
	Symposium Thea								
Déjeuner									
Vendredi Après-Midi	Table ronde Urgences rétine	Communications libres Glaucomes	Table ronde CHU de Rabat	Communications libres Pathologie cornéenne et de surface	Cours				
	Table ronde Urgences en neuro-ophtalmologie					Communications libres Ophtalmo-pediatrie	Table ronde Les jeunes de la SMO	Communications libres Inflammation / Uvéite	
Samedi Matin	Table ronde Cataracte	Communications libres Urgences 1	Table ronde Cas cliniques de strabisme		Cours				
	Symposium Biomedical								
	Table ronde Académie	Communications libres Urgences 2	Table ronde Vidéos de situations difficiles de segment antérieur						
	Symposium Bottu								
Déjeuner									
Samedi Après-Midi	Finale des communications libres Remise des médailles d'or de la SMO Remise des prix Tombola Assemblée générale								

Chirurgie sur Simulateur

Remerciements

à nos sponsors

Sponsor Diamond

THEA

Sponsor Gold

ZENITH PHARMA - BOTTU - VUCLAIR - BIOMEDICAL - ROCHE

Sponsor Silver

SOTHEMA

Sponsor Bronze

BAYER - MEDICAL INTERNATIONAL - PROMU/TOPCON SARL

EMETROP' MAROC - ESSILOR - HOYA - MEDICAL EXPERT

OPHTALMO SERVICE - INQUIRE HEALTH

INDO MAROC - BIOTECH - OPHTALIA (IOL) - T2S KOL - RIMAPHARMA - NOURPHARMED
SUNPHARMA - EPROM PHARMA - ZEISS - NOROKPHARMA/RADIGEN - ALLERGAN/EUROMEDIC
MAGICA SOFTWARE - SAEUVA MEDICAL SARL - SANOTEK - MEGALENS

à nos collaborateurs

SMO

Nadia Belbal, Amina Jmili, Younes Labiad

Designer

Souad Zghouri

Sirocco

Hind Harda, Zaineb Harda, Sofia Lahraiba, Amal Alaoui,
Radia Soudane, Hakima El Fakir

Studio Ajdir

Allal Badsì, Azzedine Badsì, Bilal Badsì, Idriss Jaddour

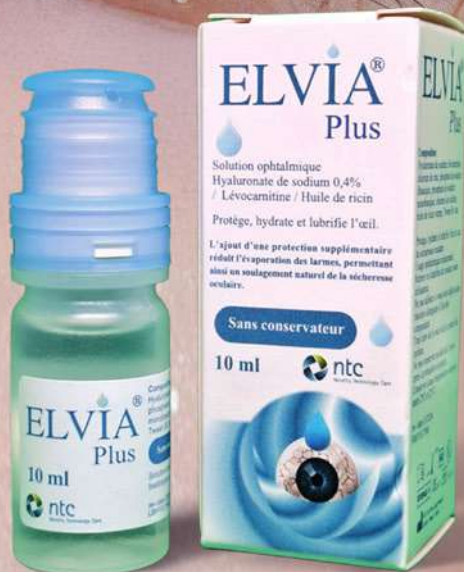ELVIA[®] Plus

SOULAGE⁽¹⁾

HYDRATE⁽¹⁾

RÉPARE⁽²⁾

RÉGÈNÈRE⁽²⁾



**EN CAS DE SÉCHERESSE OCULAIRE
MODÉRÉE À SÉVÈRE⁽²⁾**

1. CLINICAL EVALUATION REPORT ACCORDING TO MED.DEV 2.7.3, REV.4 JUNE 2016

2. EDOARDO LIGABUE, OPHTHALMIC STERILE SOLUTION CONTAINING HYALURONIC ACID, LEVOCARNITINE, ZINC CHLORIDE AND CASTOR OIL IN DRY EYE, THERAPY PERSPECTIVES, FOR RATIONAL DRUG USE & DISEASE MANAGEMENT, YEAR XXI, N. 6, SEPTEMBER 2018



04 au 07 Février 2026



الجمعية المغربية لطب العيون
Société Marocaine d'Ophtalmologie

accueille les congrès annuels
des sociétés de surspécialités



Société Marocaine des Ophtalmologistes Contactologues
Et de la Surface Oculaire



ASSOCIATION MAROCAINE
DE STRABOLOGIE
ET D'OPHTALMOLOGIE PEDIATRIQUE




Société Ophtalmologique
Plastique Reconstructrice
Esthétique Marocaine



SOCIÉTÉ MAROCAINE
D'INFLAMMATION OCULAIRE



ASSOCIATION NATIONALE DES
JEUNES OPHTALMOLOGISTES
DU MAROC



**Société Marocaine des Ophtalmologistes Contactologues
Et de la Surface Oculaire**

Programme Scientifique

11^{ème} Congrès de la **SMOC SO**

**Les innovations en contactologie
les keratites inflammatoires
Les urgences en cornée et surface oculaire**

Les 04 et 05 février 2026
Hôtel Four Seasons Rabat

www.smocso.ma

Mercredi 04/02 - Après-midi

Programme Scientifique

El Had

15:00 - 18:00

Les ateliers pratiques de la SMOC SO

15:00

Atelier 1

Adaptation du kératocône - Menicon

N. Abdallah (Medicals international)

Modérateur : L. Lahlou, H. Essafi, Z. Jaja

16:30

Atelier 2

les lentilles sclérales by Ophtalmo.Service

Modérateur : M. El Bahloul, FZ. Mabrouki

17:30

Atelier 3

syndrome sec oculaire by NewLight système

Modérateurs : M. Harouch, L. Rais, M. Naciri

18:00

|

18:30

Symposium Ophtalmo Service

Lentilles Sclérales

Approche pragmatique pour la pratique quotidienne

Modérateurs : A. Maadane, H. Lamari, M. Belmekki



Jeudi 05/02 - Matinée

Programme Scientifique

Royal Ballroom 1

08:30 - 10:00

Table ronde

Les innovations en contactologies

Modérateurs : R. Benhaddou, Z. Chaoui, L. Lahlou, H. Essafi, H. Lamari, FZ. Mabrouki

08:30 Apport des nouvelles imagerie en contactologie

H. Lamari (Mohammédia)

08:40 Vers la lentille sclérale parfaite : Design scléral individualisé

FZ. Mabrouki (Oujda)

08:50 En 2026 comment réussir l'adaptation du kératocône

R. Benhaddou (Marrakech)

09:00 Adapter le presbyte : Stratégies modernes et pièges à éviter

A. Maadane (Oujda)

09:10 Freination de la myopie : Apports actuels et innovations autour des lentilles de contact

H. Essafi (Rabat)

09:20 Discussion

09:30

|

10:00

Symposium Medicals International - ITRACE

Les aberrations visuelles au centre de la vue

Y. Rifay (Rabat), I. Elmani (Medicals international)

Modérateurs : M. Chahbi, T. Baha, H. Lamari



Jeudi 05/02 - Matinée

Programme Scientifique

Royal Ballroom 1

10:30 - 13:00

Table ronde SIOM / SMOC SO

Les kératites inflammatoires

Modérateurs : A. El Hassan, M. Belmekki, I.A. Benatiya, A. Bennis S. Chariba, M. Harouch

10:30 Les Infections cornéennes ; état de l'art et perspectives thérapeutiques

E. Abdellah (Rabat)

10:40 Kératite herpétique actualités diagnostiques et thérapeutiques

Y. Mouzarii (Rabat)

11:00 Impact de la kérato-conjonctivite vernale dans le kératocône

L. Serghini (Rabat)

11:00 La rosacée oculaire une cause sous-estimée de kératites inflammatoires

S. Belghmaidi (Marrakech)

11:10 Les syndromes secs et inflammation de la surface oculaire

C. Khodriss (Tanger)

11:20 Kératites dans le syndrome de goujerot

M. Harouch (Casablanca)

11:30 Démystifier la kératite marginale

N. Bouslous (Agadir)

11:40 Les Kératites inflammatoires en images

H. Boushaba (Marrakech)

11:50 Thérapie régénérative et pathologie inflammatoire Cornéenne

FZ. Mabrouki (Oujda)

12:00 Discussion

Symposium Emetrop

12:30

|

13:00

La sécheresse oculaire bien analyser pour bien traiter

M. Harouch (Casablanca)

Modérateurs : E. Abdellah, H. Boushaba, L. Serghini, L. El Maaloum



Jeudi 05/02 - Après-midi

Programme Scientifique

Royal Ballroom 1

14:30 - 16:00

Les urgences en cornée et surface oculaire

Modérateurs : I.A. Benatiya, A. Moutawakil, M. Oubaaz, A. Razzak, M. Rechichi, R. Sakhsoukh

14:30 Hydrops management

M. Rechichi (Italie)

14:37 Œil rouge et lentilles de contact : Ne pas passer à côté de l'urgence

M. El Bahloul (Tanger)

14:42 Le corps étranger intra-cornéens du plus simple au plus compliqué

H. Lamari (Mohammédia)

14:49 Brûlures oculaires : Stratégie d'urgence et vision à long terme

S. Belghmaidi (Marrakech)

14:56 Approche minimaliste des perforations cornéennes

M. Khamaili (Casablanca)

15:03 Les kératoplasties thérapeutiques

M. Belmakki (Rabat)

15:10 Lecture: Management of corneal perforations in OSD

V. Sangwan (Inde)

Symposium Théa

15:30 | Syndrome sec et chirurgie de la cataracte : Comment optimiser vos résultats

16:00 I.A. Benatiya (Fès)

Modérateurs : M. Abdellaoui, S. Belghmaidi, O. Berbich, S. Jihad



Jeudi 05/02 - Après-midi

Programme Scientifique

Royal Ballroom 1

16:30 - 19:00

16:30 Club Contactologie et surface oculaire

Jury : A. Amraoui, A. Berraho, R. Benhaddou, M. Rechichi, R. Zaghloul

17:30 Le cours de la SMOC SO : Le Cross-Linking

M. El Bakkali, M. Rechichi

Modérations : M. Harouch, A. Maadane, M. Naciri, Y. Rifay

18:15

|

19:00

Assemblée générale électorale





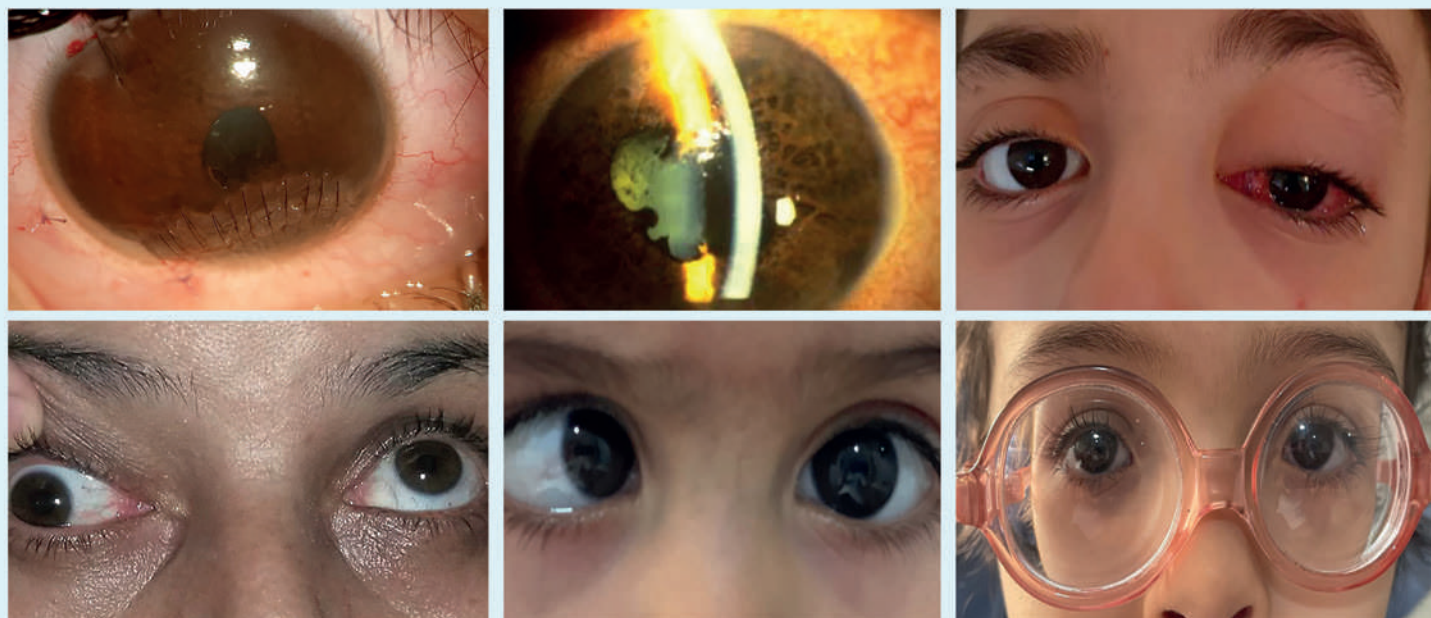AMSOP

Programme Scientifique

12^e Journée Scientifique

Association Marocaine de Strabologie
et Ophtalmologie Pédiatrique

Le 05 Février 2026 - Hôtel Four Seasons Rabat



Programme : 4 tables rondes et des conférences >>>>>

- **Traumatologie oculaire pédiatrique**
- **Pathologie infectieuse et inflammatoire oculaire pédiatrique**
- **Les Strabismes : du plus simple au plus complexe !**

Orateurs >>>>>

C. Abdi (Maroc), M. Abdellaoui (Maroc), F. Bencherifa (Maroc), S. Berrada (Maroc), N. Boutimzine (Maroc), J. Drissi Daoudi (Maroc), R. El Hachimi (Maroc), F. El Ibrahim (Maroc), A. El Kettani (Maroc), I. Hajji (Maroc), A. Karim (Maroc), C. Khodri (Maroc), M. Laghmari (Maroc), L. Lequeux (France), H. Skiker (Maroc), V. Smirnov (France)

Symposium Myopie >>>>>

Jeudi 05/02 - Matinée

Programme Scientifique

Royal Ballroom 2

08:30 - 10:00

Table ronde 1

Traumatologie oculaire chez l'enfant

Modérateurs : M. Abdellaoui (Fès), C. Abdi (Oujda), I. Hajji (Marrakech), C. Khodriss (Tanger)

08:30 Conduite à tenir devant un traumatisme contusif du globe oculaire chez l'enfant

C. Abdi (Oujda)

08:38 Conduite à tenir devant une plaie du segment antérieur chez l'enfant

C. Khodriss (Tanger)

08:46 Conduite à tenir devant une plaie du segment postérieur chez l'enfant

M. Abdellaoui (Fès)

08:54 Conduite à tenir devant un hyphéma post-traumatique chez l'enfant

I. Hajji (Marrakech)

09:02 Conduite à tenir devant une cataracte post-traumatique chez l'enfant

N. Boutimzine (Rabat)

09:10 Discussion

09:40 Conférence

Traitement de l'amblyopie en 2026

10:00 L. Lequeux (Toulouse)



Jeudi 05/02 - Matinée

Programme Scientifique

Royal Ballroom 2

10:50 - 13:00

Table ronde 2

Pathologies infectieuses et inflammatoires en ophtalmologie pédiatrique

Modérateurs : N. Boutimzine (Rabat), G. Daghouj (Casablanca), R. El Hachimi (Rabat),
A. El Kettani (Casablanca)

10:50 Kérato-conjonctivite vernale : Actualités thérapeutiques

G. Daghouj (Casablanca)

10:58 Kératites infectieuses de l'enfant

R. El Hachimi (Rabat)

11:06 Les uvéites de l'enfant : Orientation diagnostique et actualités thérapeutiques

A. El Kettani (Casablanca)

11:14 Névrites optiques de l'enfant

V. Smirnov (Lille)

11:22 Cellulite pré septale et orbitaire de l'enfant

A. Karim (Rabat)

11:30 Discussion

12:00 Conférence

Dystrophies rétinienne héréditaires

12:20 V. Smirnov (Lille)



Jeudi 05/02 - Après-midi

Programme Scientifique

Royal Ballroom 2

12:20 - 13:00 | Symposium HOYA



12:20 Réfraction chez l'enfant myope

F. Bencherifa

12:30 Complications rétinienne à long terme de la myopie forte

M. Abdellaoui

12:40 Freination de myopie chez l'enfant : Prise en charge en 2026

M. Laghmari

12:50 Technologie D.I.M.S au cœur de la prise en charge moderne de la myopie de l'enfant

Laboratoire Hoya



Jeudi 05/02 - Après-midi

Programme Scientifique

Royal Ballroom 2

14:30 - 16:00

Table ronde 3

Strabismes, formes particulières

Modérateurs : F. Bencherifa (Rabat), S. Berrada (Casablanca), M. Laghmari (Rabat),
L. Lequeux (Toulouse)

14:30 Les différents angles du strabisme

M. Laghmari (Rabat)

14:38 Les syndromes alphabétiques

S. Berrada (Casablanca)

14:46 Prise en charge chirurgicale de la paralysie du III

V. Smirnov (Lille)

14:54 Pathologie oculomotrice du myope fort

F. Bencherifa (Rabat)

15:02 Prise en charge des strabismes consécutifs

L. Lequeux (Toulouse)

15:10 Discussion

15:40 Conférence

Strabismes liés à l'âge

16:00 L. Lequeux (Toulouse)



Jeudi 05/02 - Après-midi

Programme Scientifique

Royal Ballroom 2

16:50 - 17:40

Table ronde 4

Syndrome du strabisme précoce

Modérateurs : J. Drissi Daoudi (Casablanca), F. El Ibrahimi (Rabat), H. Skiker (Mohammedia),
V. Smirnov (Lille)

16:50 Le syndrome du strabisme précoce : De la physiopathologie à la clinique

M. Laghmari (Rabat)

16:58 Bilan moteur et sensoriel du strabisme précoce

H. Skiker (Mohammedia)

17:06 Prise en charge optique et orthoptique des strabismes précoces

F. El Ibrahimi (Rabat)

17:14 Prise en charge chirurgicale du strabisme précoce

J. Drissi Daoudi (Casablanca)

Session commune avec SNOLM

Présentation du mémorandum sur l'examen
ophtalmologique obligatoire des enfants
à 5 ans avant l'entrée à l'école primaire



Syndicat National
des Ophtalmologistes
Libéraux du Maroc





Programme Scientifique



2^{ème} CONGRES SOPREM

En marge du 39^{ème} congrès de la SMO

5 FEVRIER 2026

HOTEL FOUR SEASONS-RABAT

- 4 SESSIONS :

- ORBITE ET PERIORBITE
- ESTHETIQUE DU REGARD
- PAUPIERE FONCTIONNELLE
- GESTION DES CAVITES

- 1 TABLE RONDE :

- LES URGENCES ORBITO-PALPEBRE-LACRYMALES

- 4 COURS :

- CURE DU PTOSIS
- PLASMATHERAPIE
- BLEPHAROPLATIES INFERIEURES
- DACRYOCYSTORHINOSTOMIE PAR VOIE EXTERNE

- 15 ORATEURS :

- | | |
|-----------------------------|--------------------------|
| • O.ACHAGRA (CASABLANCA) | • K.ELKHATIB (RABAT) |
| • Z.BENCHERIF (RABAT) | • A.KARIM (RABAT) |
| • S.BENNIS (CASABLANCA) | • H. KAMOUN (TUNIS) |
| • S.CHARIBA (RABAT) | • F.PAKDEL (STANFORD) |
| • M-C.CHEFCHAOUNI (RABAT) | • L.REFASS (RABAT) |
| • F.ELASRI (MARRAKECH) | • F.SLIMANI (CASABLANCA) |
| • M.ELBELHADJI (CASABLANCA) | • J. TAO (LOS ANGELES) |
| • M.ELIMANE (CASABLANCA) | |

Jeudi 05/02 - Matinée

Programme Scientifique

Atlasi

08:30 - 10:00

Session 1

Paupière fonctionnelle

Modérateurs : M. Elbelhadji, T-A. Baha, J. Tao, F. Elasri

08:30 Efficient ectropion repair (Cure efficiente de l'ectropion)

J. Tao (Los Angeles)

08:45 Nouvelle approche chirurgicale de l'entropion

M.C. Chefchaoui (Rabat)

08:55 Ptosis : Evolution des techniques

A. Karim (Rabat)

09:05 Tarsoconjunctival flaps: History and novel applications

(Lambeau tarso-conjonctival: historique et nouvelles applications)

J. Tao (Los Angeles)

09:20 Discussion

Conférence

09:40

|

10:00

Eyelid reconstruction pearls

(Techniques et astuces en reconstruction palpébrale)

J. Tao (Los Angeles)



Jeudi 05/02 - Matinée

Programme Scientifique

Atlas

10:30 - 12:00

Session 2

Orbite et péri-orbite

Modérateurs : M. C. Chefchaoui, Z. Bencherif, F. Slimani, I. Elbelhadji

10:30 Biomarkers in Thyroid Eye Disease (Biomarqueurs de l'orbitopathie dysthyroïdienne)
F. Pakdel (Stanford)

10:40 Nouvelles thérapeutiques médicales dans l'orbitopathie dysthyroïdienne
M. C. Chefchaoui (Rabat)

10:50 Rétraction palpébrale dans l'orbitopathie dysthyroïdienne
Z. Bencherif (Rabat)

11:00 Décompression orbitaire dans l'orbitopathie dysthyroïdienne
F. Slimani (Casablanca)

**11:10 Challenges and key points in late correction of enophthalmos
(Difficultés et points clés de la prise en charge de l'enophtalmie) (en distanciel)**
F. Pakdel (Stanford)

11:20 Discussion

11:40 | 12:00 Conférence
Efficient orbital decompression (Décompression orbitaire efficiente)
J. Tao (Los Angeles)



Jeudi 05/02 - Après-midi

Programme Scientifique

Atlati

14:30 - 16:00

Session 3

Esthétique du regard

Modérateurs : E. Abdallah, A. Zaroury, L. Refass, H. Kamoun

14:30 **Le visage Ozempique (Ozempic face)**

J. Tao (Los Angeles)

14:40 **Les lasers en oculoplastie**

A. Karim (Rabat)

14:50 **Intérêt du PRF en oculoplastie esthétique**

L. Refass (Rabat)

15:00 **Toxine botulique en pratique**

S. Bennis (Casablanca)

15:10 **Les poches malaires : Le bon diagnostic pour la bonne prise en charge**

H. Kamoun (Tunis)

15:20 **Dysmorphophobie**

O. Achagra (Casablanca)

15:30 **Discussion**

Conférence

15:45

|

16:00

Les complications péri-oculaires de la toxine botulique

H. Kamoun (Tunis)



Jeudi 05/02 - Après-midi

Programme Scientifique

Atlati

16:30 - 18:00

Session 4

Gestion des cavités

Modérateurs : A. Karim, O. Achagra, S. Belghmaidi, N. E. Y. Lahlou

16:30 Réhabilitation de cavités d'exentération orbitaire

K. El Khatib (Rabat)

16:45 Optimizing Prosthetic eye motility –current and future strategies

(Optimisation de la motilité de l'œil prothétique: Stratégies actuelles et futures)

J. Tao (Los Angeles)

17:00 Réfection de cavité

M. Elbelhadji (Casablanca)

17:10 Réhabilitation prothétique oculaire

M. Elimane (en distanciel) (Casablanca)

17:20 Discussion

Conférence en distanciel

17:40

|

18:00

Patient specific orbital implants: What, when, How?

Prothèse orbitaires personnalisées : Lesquelles, quand et comment ?

F. Pakdel (Stanford)





**SOCIÉTÉ MAROCAINE
D'INFLAMMATION OCULAIRE**

Programme Scientifique

2^{ème} CONGRÈS | Jeudi 5 Février 2026

Royal Ballroom 3 - Hôtel Four Seasons - Rabat

Herpès OCULAIRE

Orateurs et modérateurs :

E. Abdallah, E. Amri, M. Bahloul, M. Belmekki, I. Benatiya, M. Bennani, A. Bennis, G. Bennouna, O. Berbich, M. Berrahal, H. Boushaba, N. Bouslous, A. Brezin, S. Chariba, F. Chraïbi, R. Daghouj, A. Daoui, C. El Ouazzani, N. Fahli, M. Harouch, S. Labyad, O. Moustaine, A. Moutaouakil, Y. Mouzari, A. Oubaaz, R. Sekhsoukh, I. Serghini, M. Zidi

Programme | 8:30 - 18:00

08:30 **Atelier d'imagerie multimodale des inflammations oculaires**

«Tout sur l'angiographie à la fluorescéine dans les uvéites»

Délivrance d'un Certificat de participation

10:00 Pause Café

10:30 **Table ronde SIOM & SMOCSO : Les Kératites inflammatoires**

12:30 **Symposium SIOM & SMOCSO**

13:00 Pause Déjeuner

14:30 **Mot d'inauguration de la présidente de la SIOM**

In memoriam feu Pr. Said El Ayoubi

14:35 **Conférence SIOM : Gestion actualisée des kératites virales**

14:50 **Table ronde SIOM - CASQUIZZ : La famille des herpès virus démystifiée**

15:45 **Conférence SIOM : La sarcoïdose oculaire en images**

16:00 Pause Café

16:30 **Table ronde SIOM : Particularités chirurgicales dans les inflammations oculaires**

17:45 **Conférence SIOM : Diaporama diagnostic de cas exemplaires d'uvéites**

18:00 **Hommages au Pr. Assia Chaouni Berbich et au Pr. Antoine Brezin
& Remise du Prix « Best QUIZZER SIOM »**

Jeudi 05/02 - Matinée

Programme Scientifique

Royal Ballroom 3

08:30 - 10:00

Atelier SIOM

Atelier d'imagerie multimodale des inflammations oculaires

«Tout sur l'angiographie à la fluorescéine dans les uvéites»

E. Abdallah, S. Ahbaddou, A. Bennis, O. Berbich, S. Chariba, O. Moustaine, I. Serghini, H. Boushaba, R. Sekhsoukh & SIOM team (Maroc)

Avec délivrance d'un certificat de participation



Jeudi 05/02 - Matinée

Programme Scientifique

Royal Ballroom 3

10:30 - 12:50

Table ronde en duo SIOM & SMOC SO

Les kératites inflammatoires

Modérateurs : E. Abdallah, M. Belmekki, I. Benatiya, A. Bennis, S. Chariba, M. Harouch

10:30 Infections cornéennes : Etat des lieux et perspectives thérapeutiques

E. Abdallah (Rabat)

10:40 Kératite herpétique : Actualités diagnostiques et thérapeutiques

Y. Mouzari (Rabat)

10:50 Impact de la kérato-conjonctivite vernale dans le kératocône

L. Serghini (Rabat)

11:00 Rosacée oculaire, une cause sous estimée

S. Belghmaidi (Marrakech)

11:10 les syndromes secs et inflammations de la surface oculaire

C. Khodriss (Tanger)

11:20 kératites dans le syndrome de gougerot

M. Harouch (Casablanca)

11:30 Démystifier la kératite marginale

N. Bouslous (Agadir)

11:40 Kératites inflammatoires en images

H. Boushaba (Marrakech)

11:50 Thérapies régénératives et pathologies inflammatoires cornéennes

FZ. Mabrouki (Oujda)

12:00 Discussion

12:20 | Symposium SIOM & SMOC SO - EMETROP

Modérateurs : E. Abdallah, H. Boushaba, L. Rais, L. Serghini

12:50 la sécheresse oculaire : Bien analyser pour bien traiter

M. Harouch (Casablanca)



Jeudi 05/02 - Après-midi

Programme Scientifique

Royal Ballroom 3

14:30 Mot d'inauguration de la présidente de la SIOM
In memoriam marhoum Pr. Said El Ayoubi

14:35 |
14:50 **Conférence**
Gestion actualisée des kératites virales
E. Abdallah (Rabat)

14:50 - 16:00

Table ronde SIOM – CASQUIZZ

La famille des herpès virus démystifiée

Modérateurs : M. Bennani, A. Bennis, O. Berbich, A. Brezin, A. Moutaouakil, A. Oubaaz

Quizmasters : S. Chariba, R. Sekhsoukh

14:50 Casquizz 1 : Herpès simplex virus
Experts : O. Moustaine (Agadir) & R. Daghouj (Casablanca)
Résidents : A. Daoui (Agadir) & G. Bennouna (Casablanca)

15:00 Casquizz 2 : Virus varicelle-zona
Experts : R. Sekhsoukh (Oujda) & H. Boushaba (Marrakech)
Résidents : S. Labyad (Oujda) & N. Fahli (Marrakech)

15:10 Casquizz 3 : Cytomégalo virus
Experts : A. Bennis (Fès) & F. Chraïbi (Fès)
Résidents : Z. Bentaj (Fès) & E. Amri (Rabat)

15:20 Casquizz 4 : Epstein-barr virus
Experts : S. Chariba (Rabat) & M. bahloul (Tanger)
Résidents : M. Berrahal (Rabat) & C. El Ouazzani (Tanger)

15:30 Discussion

15:45 |
16:00 **Conférence**
La sarcoïdose oculaire en images
O. Berbich (Rabat)



Jeudi 05/02 - Après-midi

Programme Scientifique

Royal Ballroom 3

16:30 - 18:30

Table ronde SIOM

Particularités chirurgicales dans les inflammations oculaires

Modérateurs : E. Abdallah, A. Brezin, S. Chariba, O. Moustaine, R. Sekhsoukh, M. Zidi

16:30 Chirurgie de la cataracte & inflammation oculaire

A. Brezin (Paris) & O. Berbich (Rabat)

16:45 Chirurgie vitréo rétinienne & inflammation oculaire

M. Zidi (Casablanca) & A. Bennis (Fès)

17:00 Greffe de cornée & inflammation oculaire

E. Abdallah (Rabat) & L. Serghini (Rabat)

17:15 Gestion de la kérato-uvéite herpétique par greffe endothéliale

M. Belmekki (Rabat)

17:25 Discussion

15:45

Conférence

16:00

Diaporama diagnostic de cas exemplaires d'uvéites

A. Brezin (Paris)

18:00

Hommages SIOM

au Pr. Assia Chaouni Berbich et au Pr. Antoine Brezin

18:30

Remise du prix « Best QUIZZER SIOM »






Programme Scientifique

1ER CONGRES NATIONAL ANJOM

Mercredi 4 février 14h à 18h — FOUR SEASONS RABAT



**INVITES
D'HONNEUR**

TOA-YO : Turkish Ophthalmological Association Young Ophthalmologists
ANJO : Association Nationale des Jeunes Ophtalmologistes, France

Mercredi 04/02 - Après-midi

Programme Scientifique

Oudaya

13:00 Assemblée Générale Annuelle

B. Oubaaz, A. Taleb Farhat

14:00 - 16:00

Table Ronde

La Chirurgie de Cataracte de A à Z

L'essentiel de la chirurgie de la cataracte pour les jeunes ophtalmos

Modérateurs : W. Lahlou, R. Benmoussa, A. Rami

Mot d'ouverture

M. Chahbi, A. Hassan, A. El Kettani, O. Berbich, M. Belmekki

Séquence 1 - Pré-op & stratégie

Think Before You Cut - Évaluation préopératoire & plan opératoire (5-7 min)

A. Haddad (Ben Ahmed)

Contenu : Biométrie, drapeaux rouges, choix de l'IOL, stratégie selon la cataracte

Séquence 2 - Les bases

Basics of Phacodynamics (7 min)

M. Khamaily (HUIM6 Bouskoura)

Séquence 3 - Les étapes clés de la PKE

Perfect Entry - Les incisions qui font toute la différence (5-7 min)

F. Mabrouki (Oujda)

The Perfect Rhexis - Maîtriser la capsulorhexis (5-7 min)

N. Bouslous (Agadir)

Fluid Magic - Hydrodissection & hydrodélinaison (5-7 min)

R. El hachimi (Rabat)

Crack the Nucleus - Stratégies de fragmentation (5-7 min)

C. Khodriss (Tanger)

Clean & Safe - Aspiration corticale et gestion capsulaire (5-7 min)

Y. Tlemçani (Marrakech)

Lock the Lens - Implantation de l'IOL & gestes de finition (5-7 min)

R. Bentouhami (Casablanca)



Mercredi 04/02 - Après-midi

Programme Scientifique

Oudaya

Séquence 4 - Complications & situations difficiles

When Things Go Wrong - Complications perop : Reconnaître & agir (20 min)
S. Badri (Settat)

Séquence 5 - Cas difficiles

Tough Cases, Smart Moves - Cataractes complexes & débutants (15 min)
H. Moutei (Fès)
Pearls to Take Home - Q&A + messages clés des experts (10 min)



Mercredi 04/02 - Après-midi

Programme Scientifique

Oudaya

16:30 - 18:00

Table Ronde

Maîtriser la rétinopathie diabétique

Comprendre, dépister, classifier, traiter : Tout de A à Z

Modérateurs : Y. Imani, S. Benamar, N. Khnissi

Mot d'ouverture - Why DR Matters Now (5 min)

M. Bennani, T. El Alloussi, K. Reda, S. Louaya

Séquence 1 - Bases, dépistage, classification

See the Invisible - Sémiologie, Physiopathologie & facteurs de risque (10–12 min)

L. Mouhib (HUIM6 Bouskoura)

Catch It Early - Dépistage et imagerie essentielle (10–12 min)

R. Abdi (Beni Mellal)

Decode the Stages - Classification internationale, simple et clinique (10 min)

C. Abdi (Oujda)

Séquence 2 - OMD & prise en charge moderne

Dry or Swell? - L'Œdème Maculaire Diabétique (OMD) de A à Z (12–15 min)

Y. Akannour (Rabat)

Shots That Save Sight - Anti-VEGF, stéroïdes & stratégies thérapeutiques (12–15 min)

S. Benchekroun (Rabat)

Séquence 3 - RD proliférante & traitements laser/chirurgie

Burn to Protect - Panphotocoagulation laser & cas difficiles (10–12 min) -

N. Laaribi (HUIM6 Rabat)



Mercredi 04/02 - Après-midi

Programme Scientifique

Oudaya

Séquence 4 - Into the vitreous

La chirurgie de la rétinopathie diabétique : Les bases

A. Razzak (HCK, Casablanca)

Panorama et rôle de la chirurgie vitréorétinienne (10–12 min)

Y. Malek (Agadir)

La chirurgie vitréorétinienne dans la RD en Turquie

Ayşegül Mavi Yildiz (Bursa)

Séquence 5 - Gestion globale du patient & prévention

Beyond the Eye - Approche systémique & coordination des soins (10–12 min)

Séquence 6 - Cas difficiles & erreurs à éviter

Red Flags & Deadly Traps - Les situations qui piègent le jeune ophtalmo (10–12 min)

M. El Bahloul (Tanger)

Conclusion

Pearls to Take Home - Panel Q&A + messages clés (10 min)

Clôture - Together We Beat RD (5 min)

Table ronde

Les urgences entre deux rives

Association Nationale des Jeunes ophtalmos de France

G. Lahlou (Saint-Étienne), N. Ziane (Pitié-Salpêtrière)

Turkish Young National Ophtalmologists

M. Orkun Sevik (Istanbul)





الجمعية المغربية لطب العيون
Société Marocaine d'Ophtalmologie

Programme Scientifique



Journal Marocain d'Ophtalmologie



04 au 07 Février 2026

Editorial

Idriss BENATIYA
ANDALOUSSI

Rédacteur en chef du JMO

Une année de consolidation et d'élan pour le Journal Marocain d'Ophtalmologie

L'année 2025 restera comme une année charnière dans la vie du **Journal Marocain d'Ophtalmologie (JMO)**. Elle a été marquée par une riche activité éditoriale puisqu'on a reçu 58 manuscrits, un chiffre qui, au-delà de sa valeur quantitative, traduit un intérêt croissant de la communauté ophtalmologique pour le JMO. Cette confiance est particulièrement encourageante dans un paysage éditorial de plus en plus compétitif, où les auteurs sont attentifs à la visibilité, aux délais de réponse et à la qualité de l'évaluation scientifique.

Le taux d'acceptation du JMO est de 38 %, ce qui reflète une certaine rigueur scientifique puisque chaque manuscrit accepté l'a été au terme d'un processus d'évaluation attentif, souvent accompagné de demandes de révision constructives aux auteurs. À l'inverse, les refus, bien que parfois difficiles, ont toujours été motivés par le souci de maintenir un niveau scientifique conforme aux standards internationaux.

Un point mérite d'être particulièrement souligné : La réactivité du processus éditorial. En effet, en 2025, le délai moyen pour une première décision a été de 54 jours, nettement plus court que celui observé dans plusieurs revues comparables. Raccourcir les délais n'est pas du tout facile, c'est le fruit de l'implication active des membres du comité éditorial et des relecteurs, que je remercie vivement pour leur disponibilité et leur engagement permanent dans le processus éditorial.

Au total, nous avons publié deux numéros au cours de l'année. Chacun d'eux contribue, à sa manière, à enrichir la littérature ophtalmologique, qu'il s'agisse de travaux originaux, de cas cliniques ou d'articles de formation continue. Le journal poursuit ainsi ces objectifs initiaux : accroître la visibilité du Journal Marocain d'Ophtalmologie sur la scène scientifique internationale, renforcer la qualité des publications par des travaux scientifiques élaborés par des chercheurs marocains et étrangers et obtenir l'indexation du journal sur PubMed pour une meilleure diffusion de nos travaux.


Ces résultats, très encourageants, sont le fruit d'un travail collectif, aussi bien du comité éditorial, que je tiens à remercier chaleureusement pour tous les efforts fournis, ainsi que des auteurs et des relecteurs, dont l'engagement discret mais essentiel vient consolider la qualité scientifique du journal.

Les bases posées en 2025 permettent d'envisager un avenir radieux pour le JMO au service de la recherche et de la pratique ophtalmologique marocaine.



الجمعية المغربية لطب العيون
Société Marocaine d'Ophtalmologie

le Journal Marocain d'Ophtalmologie continue dans l'innovation entre qualité et rigueur scientifique



Soumettez votre article

ISSN-E : 2658-851X

ISSN-Print : 2550-3987

INDÉXÉ DANS :





04 au 07 Février 2026

Comité Scientifique

- | | |
|---|---|
| <ul style="list-style-type: none">· Abdallah Elhassan· Abdellaoui Meriem· Allali Bouchra· Amraoui Abdelouahed· Badaoui Abdeltif· Baha Tarik· Belmekki Mohamed· Benatiya Andaloussi Idriss· Bennani Mohamed· Bennis Ahmed· Berbich Omar· Berraho Amina· Chahbi Mohammed· Chariba Siham· Cherkaoui Ouafae· D'Khissy Mohcine· Daghouj Ghizlane· Daoudi Jaafar· El Asri Fouad | <ul style="list-style-type: none">· El Bahloul Meriem· El Bakkali Mouhcine· El Kettani Asmaa· El Maaloum Loubna· El Ouafi Aziz· Elbelhadji Mohamed· Fellahi Omar· Karim Abdelouahed· Kriet Mohamed· Lamari Hasnaa· Lezrek Mounir· Mchachi Adil· Moustaine Moulay Omar· Moutaouakil Abdeljalil· Mouzari Yassine· Nayme Karim· Ouazzani Tnacheri Btissame· Rachid Rayad· Rifay Yasser |
|---|---|



Vendredi 06/02 - Matinée

Programme Scientifique

Laalou

En partenariat avec



Société Ophtalmologique
Plastique Reconstructrice
Esthétique Marocaine

08:30 - 10:00

Communications libres

Pathologie orbito-palpébrale

Modérateurs : M. El Belhadji, N.E.Y. Lahlou (Casablanca) - A. Karim, M.C. Chefchaouni (Rabat)

08:30 Une paupière, mille visages

K. El Hamraoui, Y. Hidan, J. Chafi, M.A. Hammouche, M.R. Bentouhami, A. Mchachi, L. Benhmidoune, R. Rachid (Casablanca) - K. Amri (Fès)

08:37 How to do it right: DCR par voie externe expliquée aux résidents

M. Morchid, S. Guerraou, F. Lachkar, M. Karrat, K. Barja, H. Moutei, F. Chraibi, M. Abdellaoui, I. Benatiya Andaloussi (Fès)

08:44 Reconstruction de la paupière inférieure

S. Bennis (Casablanca)

08:51 La dacryocystorhinostomie par voie externe : A propos de 309 cas

K. Lamdaker, W. Ennacery, A. Maghraoui, M. Karrat, A. Sobrani, H. Moutei, F. Chraibi, M. Abdellaoui, I. Benatiya Andaloussi (Fès)

08:58 Hémangiomes caverneux orbitaires : Corrélation entre imagerie, technique chirurgicale et résultats fonctionnels

M. Drissi El-Bouzaidi, S. Lekbich, T. Marrakchi, O. Benchaaboune, A. Heddoun, H. Moutei, F. Chraibi, M. Abdellaoui, I. Benatiya Andaloussi (Fès)

09:05 Suspension frontale dans la chirurgie de ptôsis : Expérience du CHU Hassan II de Fès (à propos de 12 cas)

T. Marrakchi, M. Senhaji, F. Lachkar, M. Bennani, A. Sobrani, H. Moutei, F. Chraibi, M. Abdellaoui, I. Benatiya Andaloussi (Fès)

09:12 Laser Argon : Une Solution Efficace contre les Anomalies Ciliaires Trichiasiques et Distichiasiques

K. El Hamraoui, Y. Hidan, A. Aneddame, M.A. Hammouche, M.R. Bentouhami, A. Mchachi, L. Benhmidoune, R. Rachid (Casablanca)

09:19 Les 10 commandements de l'examen ophtalmologique devant un ptosis ou l'art de regarder celui qui ne lève plus les yeux

K. Amri, M. Abdellaoui, H. Azouzou, I. Benatiya Andaloussi, A. Boubekri, F. Chraibi, H. Moutei, M. Senhaji, S. Tazi (Fès)

09:26 Discussion

09:40

Conférence

|
10:00

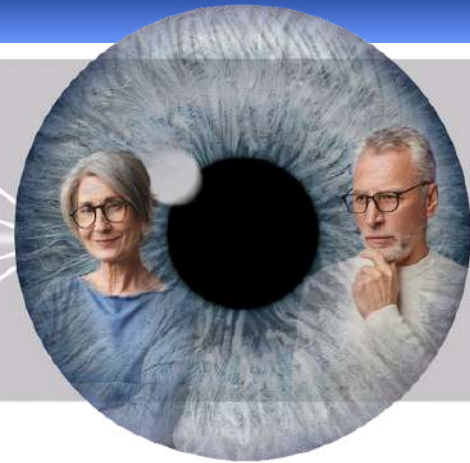Traitement interventionnel des MGD au coeur de l'actualité

L. Rais (Casablanca)



VUCLAIR
INTERNATIONAL

Partenaire pour la Vue



BMizar

**400KHZ-FULL RANGE-ULTRA WIDE FIELD-SWEPT SOURCE
OCT/OCTA**

BMizar (BM-400K).

≥400KHz Speed

≥24mm posterior length

≥6mm posterior depth

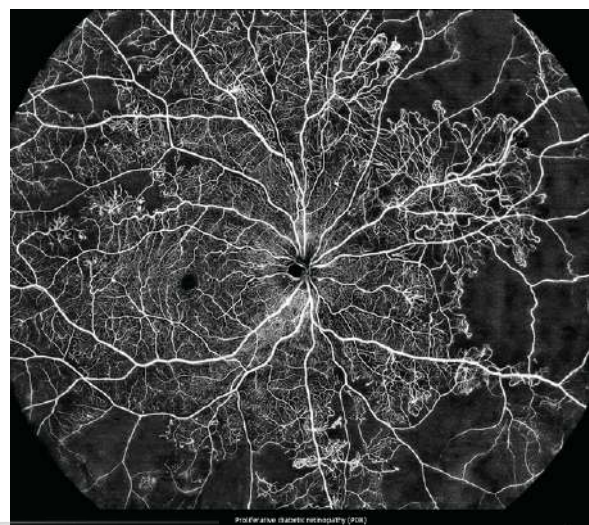
≥24mm anterior length

≥6mm anterior depth

≥24mm x 20mm OCTA(120°)

≥24mm x 24mm AS-OCTA

≥Eye tracking 128Hz



Yalkaid

**100KHZ-FULL RANGE-ULTRA WIDE FIELD-SWEPT SOURCE
OCT/OCTA**

Yalkaid (YG-100K).

≥100KHz Speed

≥17mm posterior length

≥12mm posterior depth

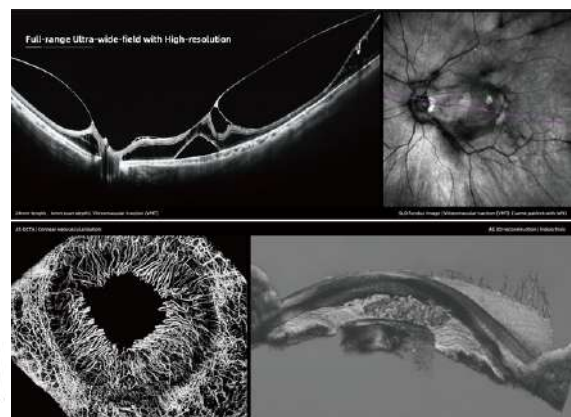
≥24mm anterior length

≥15mm anterior depth

≥16mm x 16mm OCTA

≥24mm x 24mm AS-OCTA

≥Eye tracking 60Hz



TowardPi



Vendredi 06/02 - Matinée

Programme Scientifique

Royal Ballroom 1

08:30 - 10:20

Table ronde

Traumatismes oculaires

Modérateurs : O. Moustaine (Agadir), Y. Mouzari (Rabat), M. El Bahloul (Tanger),
S. Benchekroun (Rabat)

08:30 Traumatismes oculaires pénétrants : Comment les gérer au mieux ?

Y. Akannour (Rabat)

08:37 Les traumatismes oculaires de l'enfant : Quelles particularités ?

G. Daghouj (Casablanca)

08:44 Brûlures oculaires : Les bons réflexes dès les premières minutes

C. Khodriss (Tanger)

08:51 Corps étranger intraoculaire : Ne rien laisser passer

H. Moutei (Fès)

08:58 Contusions oculaires : Quand s'inquiéter

I. Jeddou (Rabat)

**09:05 Traumatismes oculaires sévères du segment antérieur :
Retour d'expérience de Ghaza**

O. Abuelouafa (Ghaza), O. Moustaine (Agadir)

09:12 Traumatismes oculaires sévères du segment postérieur

A. Aouada (Ghaza), O. Moustaine (Agadir)

09:19 Discussion

09:40 | Conférence

Comment rédiger un certificat médical aux urgences ?

10:00 H. Benyaich (Casablanca)

10:00 | Symposium Vuclair

**Intérêt de l'angio OCT ultra-grand champs
en pratique quotidienne**

Modérateur : M. Bennani

Orateur : M. Filali





Vendredi 06/02 - Matinée

Programme Scientifique

Royal Ballroom 2

08:30 - 10:00

Communications libres

Rétine médicale

Modérateurs : M. Bennani (Casablanca), S. Tachfouti (Rabat), I. Benatiya Andaloussi (Fès),
M. Zidi (Casablanca)

08:30 Imagerie multimodale et occlusion veineuse rétinienne : Evaluation des facteurs de risque et des paramètres pronostiques à partir d'une étude prospective sur 60 patients

M.E.W. En-nasery, S. Lekbich, M. Morchid, S. Tazi, I. Laamoud, H. Moutei, F. Chraibi, M. Abdellaoui, I. Benatiya Andaloussi (Fès)

08:37 Etude des modifications microvasculaires par l'OCT angiographie dans les stries angoides

I. Jane, S. Ben Addou Idrissi, L. Mkhairi, K. Amri, H. Moutei, F. Chraibi, M. Abdellaoui, I. Benatiya Andaloussi (Fès)

08:44 Lésions hyporéfléctives à l'OCT dans la DMLA : A propos de fausses exsudations sources de sur-injections

M. Filali Ansary (Casablanca), N. El Kouhen (Casablanca), M. Bennani (Casablanca)

08:51 Occlusion veineuse rétinienne du sujet jeune : Entre l'urgence ophtalmologique et le signal d'alerte systémique (Série de cas)

M. Morchid, S. Guerraou, T. Marrakchi, S. Tazi, H. Azouzou, H. Moutei, F. Chraibi, M. Abdellaoui, I. Benatiya Andaloussi (Fès)

08:58 Photocoagulation rétinienne : Moins de douleur avec le mode multispot ?

M. Sghyar, Y. El-hachimi, A. Maghraoui, M. Bennani, A. Heddoun, H. Moutei, F. Chraibi, M. Abdellaoui, I. Benatiya Andaloussi (Fès)

09:05 Aspects épidémiologiques, cliniques, électrophysiologiques et structurels (OCT) de l'achromatopsie congénitale complète : A propos d'une série de onze patients

H. Ait Lhaj, F. Benelkadri, S. Bouabbadi, M. Kriet, F. El Asri (Marrakech)

09:12 Evaluation du complexe des cellules ganglionnaires-la couche des fibres optiques chez les fumeurs en bonne santé

M. Tazi, Y. El-hachimi, F. Lachkar, M. Drissi El-Bouzaidi, I. Laamoud, H. Moutei, F. Chraibi, M. Abdellaoui, I. Benatiya Andaloussi (Fès)

09:19 Discussion

09:40 Conférence

Que reste-t-il de la prévention laser des décollements de rétine ?

M. Bennani (Casablanca)

10:00



Vendredi 06/02 - Matinée

Programme Scientifique

Royal Ballroom 3

08:30 - 10:00

Table Ronde

Eclairage sur les fermetures de l'angle

Modérateurs : A. El Kettani (Casablanca), L.O. Cherkaoui (Rabat), E. Blumen Ohana (Paris),
M. Benharbit (Rabat)

08:30 Introduction

A. El Kettani (Casablanca)

08:35 Physiopathologie et classification nosologique

L.O. Cherkaoui (Rabat)

08:45 Gonioscopie : Votre guide

M. Benharbit (Rabat)

08:55 Imagerie du Segment antérieur dans les angles étroits

L. El Maaloum (Casablanca)

09:05 Les lasers : Quand et comment ?

A. Bron (Dijon)

09:15 La chirurgie : Cristallin et/ou filtrante ?

E. Blumen Ohana (Paris)

09:25 Discussion

09:40 | Conférence

10:00 | Crise aiguë de fermeture de l'angle

E. Blumen Ohana (Paris)



Vendredi 06/02 - Matinée

Programme Scientifique

Laalou

10:50 - 12:20

Communications libres

Cataractes

Modérateurs : O. Berbich (Rabat), M. El Bakkali (Rabat), T. Baha Ali (Marrakech),
M. Chahbi (Casablanca)

10:50 Cataractes difficiles : Retour d'expérience sur 54 cas

H. Ait Amar, H. Safwate, O. Dahreddine, A. Razzak, L. Mouhib, M. Khamaily, M. Bouazza,
M. El Belhadji, A. Oubaaz (Casablanca)

10:57 Œdème maculaire post capsulotomie postérieure au laser Nd.yag : A propos de 7 cas avec revue de la littérature

W. Es Samlali, F.Z. Ibnouzahir, M.A. Hammouche, M.R. Bentouhami, Y. Hidan, A. Mchachi,
L. Benhmidoune, R. Rachid (Casablanca)

11:04 Comparaison entre la méthode conventionnelle, la méthode segmentaire et la formule de Wang-Koch pour le calcul de la longueur axiale chez les forts myopes

A. Heddoun, M. Senhaji, T. Marrakchi, M. Karrat, M. Sameer Ahmed Naim, H. Moutei,
F. Chraibi, M. Abdellaoui, I. Benatiya Andaloussi (Fès)

11:11 Habitudes chirurgicales des résidents marocains en phacoémulsification

Y. Chajire, F.Z. Liqali, O. Soussi, N. Bouslous, O. Moustaine (Agadir)

11:18 Stop and Chop : Une Approche Maîtrisée pour la Cataracte Brune

S. Lekbich, S. Guerraou, M. Morchid, O. Benchaaboune, A. Sobrani, H. Moutei, F. Chraibi,
M. Abdellaoui, I. Benatiya Andaloussi (Fès)

11:25 Prédicibilité réfractive dans les cataractes traumatiques versus séniles

B. Lazrak, Y. El-hachimi, Z. Bentaj, S. Kabbaj, K. Amri, H. Moutei, F. Chraibi, M. Abdellaoui,
I. Benatiya Andaloussi (Fès)

11:32 Évaluation d'un programme d'apprentissage de l'implantation sclérale par la technique Fully Pre-Threaded Injector for Scleral Fixation of Intraocular Lenses (FPIT-SFIOL) chez les résidents en ophtalmologie de l'Hôpital Militaire Oued Eddahab d'Agadir

C. Soussi, H. Mouhajar, O. Soussi, N. Bouslous, M.O. Moustaine, S. Louaya (Agadir)

11:39 Discussion

12:00

|

12:20

Conférence

Cataracte sur uvéite


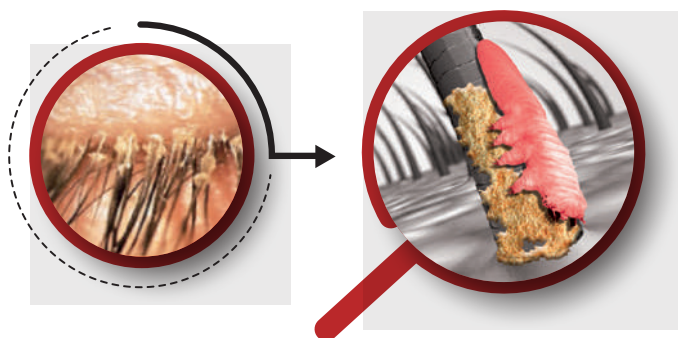
O. Berbich (Rabat)

BLEPHA DEMODEX®

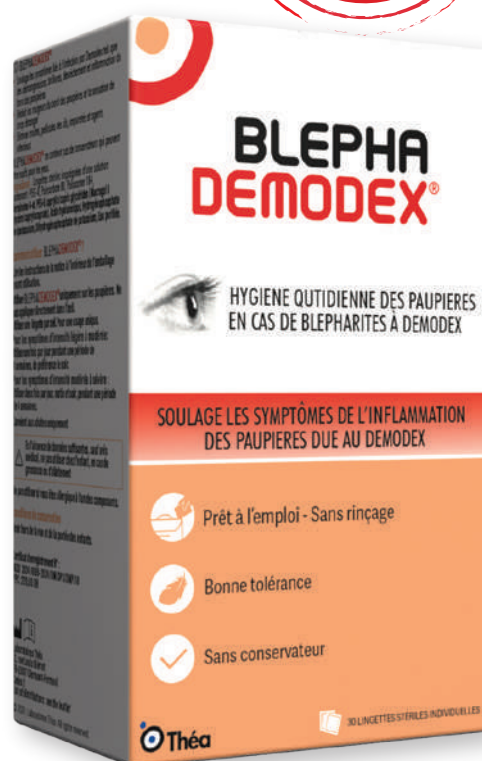
Hygiène des paupières en cas d'infection par Demodex

L'INCONFORT OCULAIRE...

... n'est pas toujours un problème de surface oculaire



2 PATIENTS SUR **5**
souffrant **D'INCONFORT OCULAIRE**
présentent une **INFESTATION** à *Demodex* ¹



Dispositif médical de classe IIa



Vendredi 06/02 - Matinée

Programme Scientifique

Royal Ballroom 1

10:50 - 12:40

Table ronde

Urgences orbito-palpébro-lacrymales

Modérateurs : M. El Belhadji (Casablanca), J. Tao (Los Angeles)
A. Karim, M.C. Chefchaoui (Rabat)

10:50 **Les cellulites orbitaires**

S. Chariba (Rabat)

11:00 **Les dacryocystites aiguës**

M.C. Chefchaoui (Rabat)

11:10 **Les fractures du plancher**

A. Karim (Rabat)

11:20 **Plaies palpébro-lacrymales**

M. El Belhadji (Casablanca)

11:30 **L'ophtalmologue face aux urgences vasculaires esthétiques**

L. Reffas (Rabat)

11:40 **Discussion**

11:50 **Conférence**

12:10 **Nylon foil wraparound of orbital wall fractures**

J. Tao (Los Angeles)

12:10

12:20

Hommage à notre confrère feu Omar Bensouda

12:20

12:40

Symposium Thea

**Prendre soin des paupières pour optimiser
le traitement de la sécheresse oculaire**

L. Rais (Casablanca)





Vendredi 06/02 - Matinée

Programme Scientifique

Royal Ballroom 2

10:50 - 12:20

Communications libres

Rétine chirurgicale

Modérateurs : J.P. Berrod (Nancy), S. Louaya (Agadir), R. Rachid (Casablanca), M. Abdellaoui (Fès)

10:50 Beyond the Capsule: Evaluating the Akreos AO60 Lens Sutured to Sclera with GoreTex

I. Bakkali, M. Bakkali, P. Cisneros, K. Mousavi (Vic)

10:57 Luxation postérieure du cristallin : Du désastre intra-opératoire au succès visuel

Z. Bentaj, I. Jane, L. Mkhairi, Y. Terrab, B. Lazrak, H. Moutei, F. Chraibi, M. Abdellaoui, I. Benatiya Andaloussi (Fès)

11:04 Comparaison entre la vitectomie seule et la vitrectomie combinée (vitrectomie et phacoémulsification) dans la rétinopathie diabétique proliférante compliquée : Etude rétrospective portant sur 120 yeux

H. Haouache, S. Ben Addou Idrissi, T. Marrakchi, M. Bennani, M. Benmoussa, H. Moutei, F. Chraibi, M. Abdellaoui, I. Benatiya Andaloussi (Fès)

11:11 Cataract Absorption Following Retinal Detachment Surgery: Two Case Reports

H. Safi, Y. Tlemcani, S. Belghmaidi, A. Moutaouakil (Marrakech)

11:18 Résultats fonctionnels et anatomiques à long terme après chirurgie de membrane épi-rétinienne : Expérience de l'hôpital Omar Idrissi de Fès

S. Guerraou, M. Sghyar, Z. Bentaj, Y. Terrab, M. Benmoussa, H. Moutei, F. Chraibi, M. Abdellaoui, I. Benatiya Andaloussi (Fès)

11:25 Vitrectomie post-traumatique : Sauvetage du globe et pronostic visuel - À propos de 116 yeux

S. Lekbich, I. Jane, F. Lachkar, O. Benchaaboune, A. Sobrani, H. Moutei, F. Chraibi, M. Abdellaoui, I. Benatiya Andaloussi (Fès)

11:32 Intérêt de la chromovitrectomie à la triamcinolone pour la dissection de la hyaloïde postérieure : Etude sur 60 vitrectomies

Y. Laarif, F.Z. Laazrak, S. Hamidi, S. Ouadghiri, Z. Hilali, S. Benchekroun, A. Amazouzi, L.O. Cherkaoui (Rabat)

11:39 Discussion

12:00

Conférence

|

12:20

Chirurgie des déchirures géantes : Step by Step

J.P. Berrod (Nancy)



Vendredi 06/02 - Matinée

Programme Scientifique

Royal Ballroom 3

Sponsorisée par



10:50 - 12:20

Table ronde

Explorations et lasers en pathologie rétinienne

Modérateurs : M. D'Khissy (Casablanca), Z. Arabi (Rabat), A. Brezin (Paris), A. Amraoui (Casablanca)

10:50 L'angiographie à la fluorescéine : Peut-on s'en passer ?

M. El Bahloul (Tanger)

10:57 Comment l'imagerie grand champ simplifie-t-elle ma prise en charge ?

O. Berbich (Rabat)

11:04 Je ne peux pas me passer de l'OCT et OCTA

E. Souied (Créteil)

11:11 Échographie oculaire : Toujours indispensable ?

M. D'Khissy (Casablanca)

11:18 Laser conventionnel : Pourquoi je continue à l'utiliser ?

K. Reda (Rabat)

11:25 Plus jamais sans mon laser navigué

M. Bennani (Casablanca)

11:32 Le laser micropulse en 2026

N. El kouhen (Casablanca)

11:39 Discussion

12:00 | 12:20 Conférence

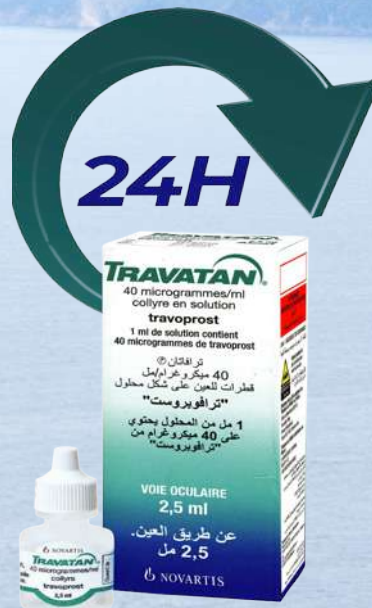Imagerie des uvéites

A. Brezin (Paris)

TRAVATAN®
40 microgrammes/ml collyre en solution
travoprost

P U I S S A N C E
D U R A B I L I T É
C O N T R Ô L É E

Posologie Simple :
1 goutte, 1 fois/jour⁽¹⁾



Les mentions légales sont disponibles sur place à la demande.



Vendredi 06/02 - Après-midi

Programme Scientifique

Laalou

En partenariat avec



14:30 - 16:00

Communications libres

Pathologie cornéenne et de surface

Modérateurs : M. Harouch (Casablanca), Y. Rifay (Rabat), L. Rais (Casablanca),
A. El Kettani (Casablanca)

14:30 Les ulcères cornéens inflammatoires :

Profil clinique et thérapeutique au CHU Mohamed VI de Marrakech

O. Misely, A. Najah, Y. Ennassimi, R. Thalal, A. Hamdaoui, S. Ouazzani Touhami, Y. Tlemcani, S. Belghmaidi, A. Moutaouakil (Marrakech)

14:37 L'insuline topique à la rescousse de la cornée neurotrophique : A propos de 7 cas

A. Yamani, O. Serji, M. Baddi, J. Houissa, M. Alkteish, F. Mabrouki, A. Maadane, R. Sekhsoukh (Oujda)

14:44 L'apport de l'OCT du segment antérieur dans la surveillance des kératites infectieuses

Y. El-hachimi, S. Guerraou, Z. Bentaj, M. Karrat, I. Laamoud, H. Moutei, F. Chraibi, M. Abdellaoui, I. Benatiya Andaloussi (Fès)

14:51 Kératocône sur cornées ultrafines : Alternative sûre avec le CXL Sub-400 ajusté à la pachymétrie

K. Barja, W. Ennacery, T. Marrakchi, Y. Terrab, A. Heddoun, H. Moutei, F. Chraibi, M. Abdellaoui, I. Benatiya Andaloussi (Fès)

14:58 Crosslinking : Cornée SUB 400, mythe ou réalité ?

H. Boushaba (Marrakech)

15:05 Les Hydrops cornéens : Facteurs de risque et facteurs pronostiques, expérience du service d'Ophtalmologie du CHU Hassan 2 de Fès (à propos de 31 cas)

O. Rezzouk, M. Senhaji, L. Mkhairi, S. Kabbaj, Y. ER-Rabhi, H. Moutei, F. Chraibi, M. Abdellaoui, I. Benatiya Andaloussi (Fès)

15:12 Efficacité et tolérance de la lumière intense pulsée dans la dysfonction des glandes de Meibomius : Etude prospective sur 20 patients

A. Rami, N. El-khnissi, S. Chatoui, S. Louaya (Agadir)

15:19 Discussion

15:40

Conférence

|

16:00

Analyse et tendances dans les indications de greffe de cornée au maroc

M. Belmekki (Rabat)



Vendredi 06/02 - Après-midi

Programme Scientifique

Royal Ballroom 1

14:30 - 16:00

Table ronde

Urgences rétine

Modérateurs : A. Brezin (Paris), R. Tahiri Joutei Hassani (Casablanca), J.P. Berrod (Nancy)

14:30 Uvéites postérieures : Quand il faut réagir vite

A. Brezin (Paris)

14:38 Occlusions vasculaires rétinienne, quelle attitude thérapeutique aux urgences ?

I. Benatiya Andaloussi (Fès)

14:45 Indications chirurgicales dans la RDP : De l'urgence à la chirurgie programmée

M. Bennani (Casablanca)

14:52 DPV aigu : L'urgence silencieuse qui peut tout changer

R. Tahiri Joutei Hassani (Casablanca)

14:59 Décollements de rétine traumatiques : Sauver la rétine, sauver la vision

A. Moutaouakil (Marrakech)

15:06 Décollement choroidien au cours du décollement de rétine

M. Zidi (Casablanca)

15:13 Endophtamie aigue post-opératoire : Entre le médical et le chirurgical

S. Benchekroun (Rabat)

15:20 Discussion

15:40 | Conférence

Prise en charge de la PVR

16:00 J.P. Berrod (Nancy)



Vendredi 06/02 - Après-midi

Programme Scientifique

Royal Ballroom 2

14:30 - 16:00

Communications libres

Glaucomes

Modérateurs : K. Belkhadir (Rabat), G. Daghouj (Casablanca), L. El Maaloum (Casablanca), M. Belmekki (Rabat)

- 14:30 Glaucome Primitif à Angle Ouvert (GPAO) chez l'adulte : Aspects cliniques, épidémiologiques et principaux facteurs de risque associés**
I. Maarouf, K. Bouayad, S. Jamil, S. Drissi Touzani, L. Mernissi, A. Razzak, M. Bouazza, M. El Belhadji, A. Oubaaz (Casablanca)
- 14:37 Place de la trabéculéctomie dans les glaucomes congénitaux (à propos de 20 cas)**
O. Jellali, O. EL Hallaoui, O. Berrada, S. Chariba (Rabat), R. Sekhsoukh, A. Maadane, F. Mabrouki (Oujda)
- 14:44 Étude comparative au Maroc des résultats à long terme de la trabéculéctomie avec mitomycine C : Glaucome primitif versus glaucome secondaire**
M. Bennani, S. Ben Addou Idrissi, M. Morchid, Y. Terrab, O. Rezzouk, H. Moutei, F. Chraibi, M. Abdellaoui, I. Benatiya Andaloussi (Fès)
- 14:51 Predicting surgical outcomes : Assessment of filtering blebs with anterior segment optical coherence tomography**
Y. Terrab, M.E.W. En-nasery, A. Choukri, M. Drissi El-Bouzaidi, H. Azouzou, H. Moutei, F. Chraibi, M. Abdellaoui, I. Benatiya Andaloussi (Fès)
- 14:58 Kérato-conjonctivite vernale et corticothérapie : Le risque silencieux du glaucome induit**
S. Bennis, L. Rostoum, G. Bakhat, K. Boureguba, A.M. Ghita, L. Serghini, E. Abdallah (Rabat)
- 15:05 Place de la Trabéculoplastie sélective dans le traitement du glaucome chronique à angle ouvert : Expérience de l'hôpital militaire Avicenne de Marrakech**
M. Alfeddy, A. Laalou, A. Lemkhoudem, I. El Ouirdani, Y. Bennouk, S. Bouabbadi, H. Ait Lhaj, M. Kriet, F. El Asri (Marrakech)
- 15:12 Impact du risque d'apnées obstructives du sommeil sur la pression intraoculaire et le contrôle du glaucome : Etude transversale au CHU Ibn Rochd**
A. Aneddame, Y. Hidan, K. El Hamraoui, H. A. Hammouche, M.R. Bentouhami, A. Mchachi, L. Benhmidoune, R. Rachid (Casablanca)
- 15:19 Discussion**
- 15:40 | 16:00 Conférence**
Initiation en chirurgie premium de la cataracte
M. El Bakkali (Rabat)



Vendredi 06/02 - Après-midi

Programme Scientifique

Royal Ballroom 3

14:30 - 16:00

Table ronde

CHU de Rabat

Modérateurs : L.O. Cherkaoui (Rabat), E. Abdallah (Rabat), Y. Mouzari (Rabat),
A. Amraoui (Casablanca)

14:30 Gestion des corps étrangers intra-oculaire

S. Tachfouti (Rabat)

14:37 Gestion des décollements de rétine par déchirure géante

S. Benchekroun (Rabat)

14:44 SLT : Expérience de l'Hôpital Militaire d'Instruction Mohamed V

A. Elkhouyali (Rabat)

14:51 Gestion des complications des bulles de filtration

R. El Hachimi (Rabat)

14:58 Prise en charge des cataractes post-traumatiques

I. Fiqhi (Rabat)

15:05 Que faire devant un hydrops aigu ?

Y. Akannour (Rabat)

15:12 Gestion hospitalière des abcès de cornée

N. Taouri (Rabat)

15:19 Intérêt du Pack CXL dans la gestion des abcès de cornée

W. Ibrahimi (Rabat)

15:26 Discussion



Vendredi 06/02 - Après-midi

Programme Scientifique

Laalou

En partenariat avec



16:30 - 18:00

Communications libres

Inflammation / Uvéite

Modérateurs : S. Chariba, M. Bouazza (Casablanca), F. Chraïbi (Fès)
O. Fekih (Tunis)

- 16:30 Tuberculose et uvéite : Expérience du service d'ophtalmologie de l'hôpital Militaire Moulay Ismaïl de Meknès**
O. Janati, H.A. Abdelaziz, A. Hajjaji, A. Bouzidi, A. El Ouafi (Meknès)
- 16:37 Panuvéite ou décollement rétinien ? Une hypotonie oculaire qui trompe tout le monde**
N. EL Arari, S. Hamidi, R. El Hachimi, L.O. Cherkaoui (Rabat)
- 16:44 Les uvéites dans notre pratique : Un miroir de nos réalités étiologiques**
A. Lemkhoudem, I. El Ouirani, A. Laalou, S. Bouabbadi, H. Ait Lhaj, M. Kriet (Marrakech), E. F. (Rabat)
- 16:51 Quand une Escalade à Istanbul renseigne sur la santé oculaire mondiale**
O. EL Hallaoui, M. Bouksim, N. Belayachi, Y.H.A. Yonli, A. Youssef, A. A. Fiqhi, Y. Mouzari (Rabat)
- 16:58 Syndrome de Vogt-Koyanagi-Harada : Diagnostic et prise en charge d'une atteinte oculaire et auditive**
A. Berthe, K. Djomatchoua, A. Lemkhoudem, S. Bouabbadi, H. Ait Lhaj, M. Kriet, F. El Asri (Marrakech)
- 17:05 Oeil et maladies rhumatismales : A propos de 76 cas**
S. Quebaili, S.S. Sajid, M.A. Hammouche, (Casablanca)
- 17:12 Uvéites antérieures, intermédiaires et postérieures : Etude des particularités épidémiologiques et étiologiques : Notre expérience à propos de 525 cas**
H. Safwate, H. Ait Amar, S. Drissi Touzani, L. Mouhib, M. Khamaily, A. Razzak, M. Bouazza, M. El Belhadji, A. Oubaaz (Casablanca)
- 17:19 Spondyloarthrite ankylosante et panuvéite : Quand l'inflammation déborde le segment antérieur**
K. Selmani, H. Ouazzani Touhami, I. Omari, M.A. Hammouche, M.R. Bentouhami, Y. Hidan, A. Mchachi, L. Benhmidoune, R. Rachid (Casablanca)
- 17:26 Discussion**

17:40
|
18:00

Conférence
Rétinochoroïdite toxoplasmique
A. Brezin (Paris)



Vendredi 06/02 - Après-midi

Programme Scientifique

Royal Ballroom 1

16:30 - 18:20

Table ronde

Urgences en neuro-ophtalmologie

Modérateurs : M.A. Rafai (Casablanca), A. Lavigne (Paris), V. Smirnov (Lille), H. Lamari (Mohammédia)

16:30 Troubles visuels transitoires

C. Vignal-Clermont (Paris)

16:40 HIC idiopathique fulminante

M.A. Rafai (Casablanca)

16:50 Neuropathies optiques ischémiques antérieures aiguës

C. Vignal-Clermont (Paris)

17:00 Névrite optique aigue : Le point de vue de l'ophtalmologiste

A. Lavigne (Paris)

17:07 Névrite optique aigue : Le point de vue du neurologue

M.A. Rafai (Casablanca)

17:14 Neuropathie optiques toxiques et métaboliques aiguës

V. Smirnov (Lille)

17:24 Diplopie binoculaire brutale

A. Lavigne (Paris)

17:34 Urgences neuro-ophtalmo : Particularités de l'enfant

V. Smirnov (Lille)

17:44 Discussion

18:00

Conférence

18:20

Céphalées : Quand ça devient une urgence

H. Lamari (Mohammédia)



Vendredi 06/02 - Après-midi

Programme Scientifique

Royal Ballroom 2

En partenariat avec



16:30 - 18:00

Communications libres

Ophtho-pédiatrie

Modérateurs : M. Laghmari, A. Berraho, F. Benchrif, N. Boutimzine (Rabat)

16:30 Place de la chimiothérapie intra-artérielle dans le traitement conservateur du rétinoblastome

Z. Morchid, S. Ettouri, O. Es-samery, R. Labiad, Z. Laftimi, G. Daghouj, L. El Maaloum, B. Allali (Casablanca), A. El Kettani (Casablanca)

16:37 Les cataractes de l'enfant : Profil épidémiologique et prise en charge au CHU Mohamed VI de Tanger

Y. El Aidi, H. EL Haik, I. Majidi, N. El Cheairi, C. El Ouazzani, G. Chakir, C. Khodriss, M. El Bahloul (Tanger)

16:44 Urgences ophtalmologiques pédiatriques : Ce qui change le pronostic visuel – expérience du CHU Souss Massa

A. Khaoula, M. Mohamed, A. Boussif, B. Sami, E. Ilhame, A. Daoui, N. Bouslous, M.O. Moustaine (Agadir)

16:51 Traitement conservateur du rétinoblastome : Expérience du service d'ophtalmologie pédiatrique de Casablanca

L. Ajdour, H. Habiboullah, S. Talha, M. Aissaoui, Z. Laftimi, G. Daghouj, B. Allali, A. El Kettani (Casablanca)

16:58 L'œil court vu de près : Ce que révèlent l'OCT et l'OCT-A chez l'enfant fort hypermétrope

F. Lachkar, Y. El-hachimi, T. Marrakchi, M. Drissi El-Bouzaidi, B. Lazrak, H. Moutei, F. Chraïbi, M. Abdellaoui, I. Benatiya Andaloussi (Fès)

17:05 Kérato-conjonctivite vernale : Urgence chronique de l'enfant entre vision troublée et avenir perturbé

M.A. Majhoul, Y. Sobhi, Y. Tlemcani, S. Belghmaïdi, A. Moutaouakil (Marrakech)

17:12 Evaluation du protocole national de traitement du rétinoblastome

O. Jroni, S. Houti, I. Kninech, B. Sabri, H. El Ayoubi, Z. Laftimi, G. Daghouj, B. Allali, A. El Kettani (Casablanca)

17:19 Discussion

Conférence

Rétinopathie des prématurés :

Enjeu majeur de prévention de la cécité infantile

A. El Kettani (Casablanca)

17:40

18:00



Vendredi 06/02 - Après-midi

Programme Scientifique

Royal Ballroom 3

16:30 - 18:00

Table ronde Les jeunes de la SMO

À l'occasion du congrès de la SMO

OPHTHALMOLOGY GAME 2

les **OPHTHALMOLOGY GAME** vous invitent à relever un défi original et stimulant.

Dans une ambiance conviviale et dynamique, cet événement propose bien plus qu'un simple jeu : Il s'agit d'un véritable challenge scientifique.

Mettez à l'épreuve vos connaissances en ophtalmologie générale grâce à un format interactif et immersif, accessible à tous, quel que soit votre niveau d'expertise.

Les participants, réunis en équipes, s'affronteront dans une compétition rythmée, où la réflexion, la précision et l'esprit d'équipe seront les clés du succès.

Ce rendez-vous sera également une occasion privilégiée de partager les savoirs, apprendre des autres et renforcer la cohésion au sein de la communauté ophtalmologique, le tout dans une atmosphère stimulante et chaleureuse.

Préparez-vous à vivre une expérience unique, à relever le défi et à soutenir vos collègues!

**Rendez-vous nombreux pour faire
de cette 2^{ème} édition un moment inoubliable**

Le Comité d'organisation



الجمعية المغربية لطب العيون
Société Marocaine d'Ophtalmologie

ANJOM

OPHTALMO GOT TALENT

Présenté par Dr Yasser Rifay

ANJOM

Hôtel Four seasons Rabat

Cocktail & DJ - **VENDREDI 06 FÉVRIER À 18H**



Vendredi 06/02 - Matinée

Cours

Chellah

08:30 - 09:15

COURS 1

Blépharoplasties inférieures

A. Karim (Rabat)

09:15 - 10:00

COURS 2

Les implants paques dans les faibles amétropies

Y. Rifay (Rabat), M. Harouch (Casablanca)

10:30 - 11:15

COURS 3

Démarrer la chirurgie réfractive en toute sécurité

M. Chahbi (Casablanca)

11:15 - 12:00

COURS 4

Les implants paques lequel choisir ?

D. Chong-Sit (Paris)

NOUVEAU AU MAROC

Roche



VABYSMO[®]
faricimab 28,8 mg/0,24 ml

LORSQUE 2 MONDES SE RENCONTRENT

1^{er} et seul anticorps bispécifique ciblant
le VEGF-A et l'Ang-2 dans la DMLAn, l'OMD et l'OVR.^{1,2}

VABYSMO[®] est indiqué :¹

- Traitement de la forme néovasculaire (humide) de la dégénérescence maculaire liée à l'âge (DMLAn).
- Traitement de l'oedème maculaire diabétique (OMD).
- Traitement d'un oedème maculaire secondaire à une occlusion veineuse rétinienne (occlusion d'une branche veineuse rétinienne [OBVR] et occlusion de la veine centrale de la rétine [OVCR]).

Pour toute information complémentaire, veuillez contacter :

Roche S.A, Ivoire 05, Casablanca Marina, Bvd Sidi Mohamed Ben Abdellah. Casablanca, Maroc

par email : morocco.medinfo@roche.com

par téléphone : 05 22 95 90 00 ou par fax : 05 22 95 90 01

Pour toute notification d'évènements indésirables, veuillez nous contacter :

par email : morocco.drug_safety@roche.com

par téléphone : 05 22 95 90 58 / 06 61 17 83 67 ou par fax : 05 22 95 90 59

Ang-2 : angiopoïétine-2 ;

VEGF-A : facteur de croissance de l'endothélium vasculaire A.

1. Résumé des Caractéristiques du Produit Vabysmo[®].

2. Wykoff CC, et al. Lancet. 2022;399 (10326):741-755


VABYSMO[®]
faricimab

Vabysmo® 28,8 mg/0,24 ml, solution injectable dans un flacon, avec 1 aiguille-filtre, boîte de 1 flacon. COMPOSITION: Principe actif: faricimab. Excipients : L-histidine, acide acétique 30%, L-méthionine, chlorure de sodium, D-saccharose, polysorbate 20, eau pour préparations injectables. INDICATIONS THERAPEUTIQUES : • Traitement de la forme néovasculaire (humide) de la dégénérescence maculaire liée à l'âge (DMLA) • Traitement de l'œdème maculaire diabétique (OMD) • Traitement d'un œdème maculaire secondaire à une occlusion veineuse rétinienne (occlusion d'une branche veineuse rétinienne [OBVR] et occlusion de la veine centrale de la rétine [OVCR]). POSOLOGIE ET MODE D'EMPLOI : Généralités : Uniquement destiné à l'injection intravitréenne. Vabysmo doit être administré par un médecin qualifié, expérimenté dans l'administration d'injections intravitréennes. Chaque flacon ne doit être utilisé que pour traiter un seul œil. DMLA : La dose recommandée est de 6 mg (0,05 ml) toutes les 4 semaines (environ tous les 28 ± 7 jours ou une fois par mois). Le traitement peut ensuite être individualisé dans le cadre d'un schéma thérapeutique T&E («Treat-and-extend»). Selon l'évaluation médicale de l'épaisseur de la rétine centrale (Central Subfield Thickness, CST) et/ou de l'acuité visuelle du patient, l'intervalle entre les injections peut être prolongé jusqu'à un maximum de 16 semaines (4 mois). En cas de détérioration de la CST et/ou de l'acuité visuelle, l'intervalle de traitement doit à nouveau être raccourci en conséquence. Chez certains patients, des injections toutes les 4 semaines (environ tous les 28 ± 7 jours ou une fois par mois) peuvent s'avérer nécessaires. La surveillance entre les rendez-vous pour l'administration de la dose se fera en fonction de l'état des patients et du jugement du médecin. OMD : La dose recommandée est de 6 mg (0,05 ml) toutes les 4 semaines (environ tous les 28 ± 7 jours ou une fois par mois) lors des 4 premières injections. Le traitement peut ensuite être individualisé dans le cadre d'un schéma T&E. Selon l'évaluation médicale de la CST et/ou de l'acuité visuelle du patient, l'intervalle entre les injections peut être prolongé jusqu'à un maximum de 16 semaines (4 mois). En cas de détérioration de la CST et/ou de l'acuité visuelle, l'intervalle de traitement doit à nouveau être raccourci en conséquence. La surveillance entre les rendez-vous pour l'administration de la dose se fera en fonction de l'état des patients et du jugement du médecin, mais une surveillance mensuelle entre les injections n'est pas nécessaire. OBVR et OVCR : La dose recommandée est de 6 mg (0,05 ml) toutes les 4 semaines (environ tous les 28 ± 7 jours ou une fois par mois); trois injections mensuelles consécutives ou plus peuvent être nécessaires jusqu'à l'obtention de l'acuité visuelle maximale et/ou la disparition de tout signe d'activité de la maladie. Le traitement peut ensuite être individualisé dans le cadre d'un schéma T&E. Selon l'évaluation médicale de la CST et/ou de l'acuité visuelle du patient, l'intervalle entre les injections peut être prolongé. En cas de détérioration de la CST et/ou de l'acuité visuelle, l'intervalle de traitement doit être raccourci en conséquence et toute nouvelle prolongation de l'intervalle de traitement après stabilisation doit être soigneusement évaluée. Des intervalles entre les injections supérieures à 4 mois n'ont pas été évalués. La surveillance entre les rendez-vous pour l'administration de la dose se fera en fonction de l'état des patients et du jugement du médecin, mais une surveillance mensuelle entre les injections n'est pas nécessaire. Afin d'assurer la traçabilité des médicaments biotechnologiques, il convient de documenter pour chaque traitement le nom commercial et le numéro de lot. Durée du traitement : Vabysmo est destiné au traitement à long terme. Ajustement de la posologie du fait d'effets indésirables/d'interactions : Aucun ajustement de la posologie de Vabysmo n'est recommandé. Patients présentant des troubles des fonctions hépatique et rénale : Aucune étude spécifique n'a été réalisée chez ces patients, mais aucun ajustement posologique n'est nécessaire. Patients âgés (≥ 65 ans) : Aucun ajustement posologique n'est nécessaire. Enfants et adolescents : La sécurité et l'efficacité de Vabysmo n'ont pas été évaluées chez les patients pédiatriques. Groupes de patients particuliers : Aucun ajustement posologique particulier n'est nécessaire dans les populations étudiées (p. ex. personnes âgées ou en fonction du sexe ou de l'ethnicité). Prise retardée : En cas d'omission ou de retard de l'administration d'une injection, le/la patient(e) doit être examiné(e) par un médecin dès que possible. Le traitement doit ensuite être poursuivi selon le jugement du médecin. Vabysmo doit être arrêté si les résultats visuels et/ou anatomiques indiquent que la poursuite du traitement n'apporte pas de bénéfice au patient(e). Mode d'administration : Avant l'administration, Vabysmo doit être soumis à un contrôle visuel visant à rechercher des particules solides et un changement de coloration. Immédiatement après l'injection intravitréenne, les patients doivent être surveillés afin de détecter une éventuelle augmentation de la pression intraoculaire, par exemple en vérifiant la perfusion de la tête du nerf optique ou en réalisant une tonométrie. Un équipement stérile pour une éventuelle paracentèse doit être disponible. Après une injection intravitréenne, les patients doivent être informés de la nécessité de signaler sans délai tout symptôme évocateur d'une endophtalmie (p. ex. perte de vision, douleurs oculaires, rougeur oculaire, photophobie, troubles visuels). CONTRE-INDICATIONS : Vabysmo est contre-indiqué chez les patients présentant : • une infection oculaire ou périoculaire • une inflammation intraoculaire active • une hypersensibilité connue au faricimab ou à l'un des excipients. Les réactions d'hypersensibilité peuvent se manifester sous la forme d'éruption cutanée, de prurit, d'urticaire, d'érythème ou d'inflammation intraoculaire sévère. MISES EN GARDE ET PRECAUTIONS D'EMPLOI : Réactions liées à l'injection intravitréenne : Les injections intravitréennes, y compris celles de Vabysmo, ont été associées à une endophtalmie, une inflammation intraoculaire, un décollement de rétine rhégmatoïde, une déchirure rétinienne et une cataracte iatrogène, d'origine traumatique. Des techniques d'injection aseptiques adéquates doivent toujours être utilisées lors de l'administration de Vabysmo. Les patients doivent être informés de la nécessité de signaler sans délai tout symptôme (tels que douleur, perte de vision, photophobie, vision floue, mouches volantes ou rougeurs) évocateur d'une endophtalmie ou de l'un des événements mentionnés ci-dessus, afin de permettre un traitement immédiat et approprié. Une augmentation passagère de la pression intraoculaire (PIO) a été observée dans les 60 minutes suivant des injections intravitréennes, y compris celles de Vabysmo. Des précautions particulières sont nécessaires chez les patients atteints d'un glaucome insuffisamment traité (Vabysmo ne doit pas être injecté si la PIO est ≥ 30 mmHg). Dans tous les cas, la pression intraoculaire ainsi que la perfusion de la tête du nerf optique et/ou l'acuité visuelle doivent être surveillées et, le cas échéant, traitées de manière appropriée. Effets systémiques : Des rapports font état d'effets indésirables systémiques, y compris d'événements thromboemboliques artériels, et il existe un risque théorique que ceux-ci puissent être liés à l'inhibition du VEGF. Immunogénicité : Le principe actif de Vabysmo est une protéine thérapeutique. Il existe donc un risque de réaction immunitaire à Vabysmo. Les patients doivent être informés de la nécessité de signaler tout signe ou symptôme d'une inflammation intraoculaire, par exemple une perte de vision, des douleurs oculaires, une augmentation de la sensibilité à la lumière, des mouches volantes ou l'aggravation d'une rougeur oculaire existante, car il pourrait s'agir de signes cliniques d'hypersensibilité. Traitement bilatéral : La sécurité et l'efficacité de Vabysmo n'ont pas été évaluées lors de l'administration dans les deux yeux. Administration concomitante d'autres médicaments anti-VEGF : Aucune donnée n'est disponible concernant l'administration concomitante de Vabysmo et de médicaments anti-VEGF dans le même œil. Interruption du traitement : Le traitement doit être interrompu dans un premier temps chez les patients ayant : • un décollement de rétine rhégmatoïde, des trous maculaires au stade 3 ou 4, une déchirure rétinienne; le traitement ne doit pas être repris avant qu'une correction appropriée n'ait été réalisée. • une diminution, liée au traitement, de la meilleure acuité visuelle corrigée (MAVC) de ≥ 30 lettres par rapport à la dernière évaluation de l'acuité visuelle; le traitement sera poursuivi au plus tôt lors du rendez-vous suivant prévu pour le traitement. • subi une chirurgie intraoculaire dans les 28 jours précédents ou chez lesquels une telle chirurgie est prévue dans les 28 prochains jours; le traitement sera poursuivi au plus tôt lors du rendez-vous suivant prévu pour le traitement. Déchirure de l'épithélium pigmentaire rétinien : Les facteurs de risque associés au développement d'une déchirure de l'épithélium pigmentaire rétinien à la suite d'un traitement de la DMLA par un agent anti-VEGF incluent un décollement étendu et/ou important de l'épithélium pigmentaire. La prudence est de rigueur lors de l'instauration d'un traitement par Vabysmo chez des patients présentant ces facteurs de risque de déchirure de l'épithélium pigmentaire rétinien. Groupes de patients chez lesquels les données sont limitées : Les données concernant le traitement de patients atteints d'OMD avec un taux d'HbA1c supérieur à 10%, une rétinopathie diabétique (RD) proliférante à haut risque, ou de patients atteints de DMLA, d'OMD, d'OBVR et d'OVCR avec une infection systémique active sont limitées. Il n'existe également aucune donnée concernant le traitement par Vabysmo de patients atteints de diabète, d'OBVR et d'OVCR présentant une hypertension artérielle non contrôlée. Abus médicamenteux et dépendance au médicament : Rien n'indique que Vabysmo soit associé à un risque d'utilisation abusive du médicament ou de dépendance. Remarques complémentaires : Vabysmo, contient moins de 1 mmol (23 mg) de sodium par dose, c.-à-d. qu'il est essentiellement «sans sodium». INTERACTIONS AVEC D'AUTRES MEDICAMENTS ET AUTRES FORMES D'INTERACTIONS : Aucune étude d'interactions n'a été réalisée avec Vabysmo. FERTILITE, GROSSESSE ET ALLAITEMENT : Femmes en âge de procréer : Les femmes en âge de procréer doivent utiliser des méthodes de contraception efficaces pendant le traitement par Vabysmo et jusqu'à 3 mois après l'administration de la dernière dose de Vabysmo. Grossesse : Il n'existe aucune donnée concernant l'emploi de Vabysmo chez la femme enceinte. Il a été démontré que l'inhibition du VEGF est à l'origine de malformations, d'une résorption embryofœtale et d'un poids fœtal réduit. L'inhibition du VEGF a aussi des effets avérés sur le développement folliculaire, la fonction du corps jaune et la fertilité. On ignore si le faricimab traverse la barrière placentaire ou s'il peut nuire à l'enfant à naître lorsqu'il est utilisé chez la femme enceinte. En raison du mécanisme d'action des inhibiteurs du VEGF et de l'Ang-2, il existe un risque potentiel d'altération de la fertilité féminine et du développement embryofœtal. Bien que l'exposition systémique soit très faible après une administration intraoculaire, le faricimab ne doit pas être utilisé pendant la grossesse, à moins que l'état clinique de la femme ne justifie le recours au traitement. Accouchement : La sécurité d'emploi de Vabysmo pendant le travail et l'accouchement n'a pas été évaluée. Allaitement : On ignore si Vabysmo est excrété dans le lait maternel humain. Aucune étude n'a été réalisée pour évaluer les effets de Vabysmo sur la production de lait ou sa présence dans le lait maternel. Étant donné que de nombreux médicaments passent dans le lait maternel et qu'il existe un potentiel d'absorption et de troubles de la croissance et du développement du nourrisson, la prudence est recommandée lors de l'administration de Vabysmo pendant l'allaitement. Le bénéfice de l'allaitement pour le développement et la santé de l'enfant doit être évalué par rapport à la nécessité clinique du traitement par Vabysmo pour la mère et à l'ensemble des effets indésirables possibles de Vabysmo pour l'enfant allaité. Fertilité : Aucune étude n'a été réalisée sur la reproduction ou la fertilité. L'inhibition du VEGF a des effets avérés sur le développement folliculaire, la fonction du corps jaune et la fertilité. En raison du mécanisme d'action des inhibiteurs du VEGF et de l'Ang-2, il existe un risque potentiel d'altération de la fertilité féminine et du développement embryofœtal. L'exposition systémique étant faible après une administration intraoculaire, ce risque est cependant considéré comme faible. EFFET SUR L'APTITUDE A LA CONDUITE ET L'UTILISATION DE MACHINES : Vabysmo peut avoir une légère influence sur l'aptitude à la conduite ou l'utilisation de machines du fait de possibles troubles visuels temporaires après l'injection intravitréenne ou l'examen oculaire y étant associé. Les patients ne doivent pas conduire de véhicules ou utiliser des machines tant qu'ils n'ont pas récupéré une fonction visuelle suffisante. EFFETS INDESIRABLES : Les effets indésirables les plus graves étaient les suivants : cataracte grave, uvéite, endophtalmie, hyalite, déchirure rétinienne, décollement de rétine rhégmatoïde et cataracte d'origine traumatique. Les effets indésirables les plus fréquemment rapportés chez les patients traités par Vabysmo étaient les suivants : cataracte, hémorragie conjonctivale, décollement du corps vitré, augmentation de la pression intraoculaire, opacités vitréennes, douleurs oculaires et déchirure de l'épithélium pigmentaire rétinien (seulement DMLA). Affections oculaires : cataracte, hémorragie conjonctivale, décollement du corps vitré, augmentation de la pression intraoculaire, opacités vitréennes (mouches volantes), déchirure de l'EPR (seulement DMLA), douleurs oculaires, abrasion de la cornée, irritation oculaire, larmoiement accru, prurit oculaire, gêne oculaire, hyperémie oculaire, vision floue, iritis, baisse de l'acuité visuelle, uvéite, endophtalmie, sensation de corps étranger, hémorragie du corps vitré, hyalite, iridocyclite, hyperémie conjonctivale, douleurs liées à la procédure, déchirure de la rétine, décollement de rétine rhégmatoïde, cataracte d'origine traumatique, baisse passagère de l'acuité visuelle, vascularite rétinienne, vasculite rétinienne occlusive. Description d'effets indésirables spécifiques et informations complémentaires : Après administration intravitréenne d'inhibiteurs du VEGF, il existe un risque théorique d'événements thromboemboliques artériels, y compris d'accident vasculaire cérébral et d'infarctus du myocarde. SURDOSAGE : Des doses supérieures à celles requises pour le traitement recommandé n'ont pas été évaluées. Un surdosage avec un volume d'injection supérieur à celui recommandé peut provoquer une augmentation de la pression intraoculaire. En cas de surdosage, la pression intraoculaire doit être surveillée et le cas échéant traitée si le médecin traitant le juge nécessaire. PROPRIETES/EFFETS : Code ATC : S01LA09 – Anticorps bispécifique humanisé de type immunoglobuline G1 (IgG1) qui agit en inhibant deux voies de signalisation distinctes par neutralisation de l'Ang-2 (angiopoïétine-2) et du VEGF-A (facteur de croissance de l'endothélium vasculaire A). CONDITIONS DE CONSERVATION : À conserver au réfrigérateur (entre 2 °C et 8 °C). Ne pas secouer. Ne pas congeler. Conserver le récipient dans son carton pour le protéger de la lumière. Avant l'utilisation, le flacon non ouvert peut être conservé à température ambiante (de 20 °C à 25 °C) pendant une durée maximale de 24 heures. Veiller à réaliser l'injection immédiatement après avoir préparé la dose. CONDITIONS DE DELIVRANCE : Tableau A (liste I). Date de mise à jour : Janvier 2025. Pour une information plus complète, veuillez-vous référer aux mentions légales complètes et aux instructions d'emploi. Pour toute information complémentaire, veuillez contacter Roche SA. Ivroie 05, Boulevard Sidi Mohamed Ben Abdellah Casablanca Marina - Casablanca – Tél : 05 22 95 90 00 – Fax : 05 22 95 90 01 – Pour toute notification d'événements indésirables, veuillez nous contacter à l'adresse email morroco.drug_safety@roche.com.



VABYSMO®
faricimab 28,8 mg/0,24 ml

M-MA-00000673



Vendredi 06/02 - Après-midi

Cours

Chellah

14:30 - 15:15

COURS 5

**Efficient blepharoptosis repair
Cure efficace du ptosis**

J. Tao (Los Angeles)

15:15 - 16:00

COURS 6

Plasmathérapie

M. El Belhadji (Casablanca)

16:30 - 17:15

COURS 7

Maculopathie diabétique

K. Reda (Rabat), R. Sekhsoukh (Oujda)

Sponsorisé par



17:15 - 18:00

COURS 8

**Chirurgie du décollement de rétine :
Vitrectomie ou indentation ?**

M. Bennani (Casablanca), J.P. Berrod (Nancy)



Samedi 07/02 - Matinée

Programme Scientifique

Royal Ballroom 1

08:30 - 10:25

Table ronde

Cataracte

Modérateurs : M. Chahbi, A. Badaoui, K. Zaghloul, A. Raiss (Casablanca)

08:30 **l'aberrométrie en pratique quotidienne**

O. Berbich (Rabat)

08:37 **Implant Premium : Entre Technologie Avancée et attentes des Patients**

T. Baha Ali (Marrakech)

08:44 **Implants multifocaux toriques Retour d'expérience**

M. El Bakkali (Rabat)

08:51 **Syndrome de rétropulsion du cristallin (LIDRS) lors de la chirurgie de la cataracte chez le sujet vitrectomisé**

A. Badaoui (Casablanca)

08:58 **Implant Premium: Retour d'expérience**

H. Boushaba (Marrakech)

09:05 **Choix de la formule de calcul d'implant après chirurgie réfractive cornéenne**

M. D'Khissy (Casablanca)

09:12 **Discussion**

Conférence

09:25

|

09:45

DMEK vs DSAEK :

Analyse comparative des techniques, des résultats et des indications

K. Errais (Tunis)

Session SNOLM

09:45

|

10:05

Quel avenir pour l'ophtalmologie marocaine de demain ?

M. Chahbi, M. Wafi, M. Bachiri, N. Ouarrach, T. Baha, M. El Bakkali, A. Zaroury



Syndicat National
des Ophtalmologistes
Libéraux du Maroc

Symposium Biomedical

10:05

|

10:25

Les trois piliers de la satisfaction patient : Précision. Performance. Confort.

Modérateur : M. Chahbi (Casablanca)

Animé par : H. Lamari (Mohammédia), T. Baha (Marrakech)

Biomedical PRO



Samedi 07/02 - Matinée

Programme Scientifique

Royal Ballroom 2

08:30 - 10:00

Communications libres

Urgences 1

Modérateurs : A. Moutaouakil (Marrakech), A. El Ouafi (Meknès), F. El Asri (Marrakech), R. Sekhsoukh (Oujda)

En partenariat avec



الأكاديمية الجامعية المغربية لطب العيون
Académie Universitaire Marocaine d'Ophthalmologie

08:30 Le devenir des plaies de cornée : Expérience du service d'ophtalmologie du CHU Mohammed VI de Marrakech

J. Bouabid, S. Allaoui, F. Guidouni, Y. Tlemcani, S. Belghmaidi, A. Moutaouakil (Marrakech)

08:37 Profil Épidémiologique, Clinique et Pronostique des Traumatismes Oculaires : Une Série de 85 Cas au Centre Hospitalier d'Owendo, Gabon

S. Mekyna, A.R. Kougou Ntoutoume, H. Nyinko Aboughe, P. Assoumou, K.G. Hounkponou, R. Matsanga Olive, A.P. Makungu, T. Mba Aki Angue (Libreville)

08:44 Perforations cornéennes non traumatiques : Quand la greffe n'est pas une option

M. Elkasmi, F.Z. Ibnouzahir, M.A. Hammouche, M.R. Bentouhami, Y. Hidan, A. Mchachi, L. Benhmidoune, R. Rachid (Casablanca)

08:51 Abcès de cornée chez l'enfant : Défi diagnostique, urgence thérapeutique, et enjeu visuel - à propos de 188 cas

G. Bennouna, Z. Laftimi, G. Daghouj, L. El Maaloum, A. El Kettani (Casablanca)

08:58 Pediatric Eye Trauma Emergencies: Patterns and Outcomes of Five Years of Experience

I. Kninech, S. Ettouri, Z. Laftimi, G. Daghouj, L. El Maaloum, A. El Kettani (Casablanca)

09:05 Banque des Yeux de Marrakech : L'excellence au service des urgences cornéennes

A. Najah, A. Hamdaoui, Y. Ennassimi, S. Ouazzani Touhami, H. Soummame, Y. Tlemcani, S. Belghmaidi, A. Moutaouakil (Marrakech)

09:12 Apport des IVT de chimiothérapie dans le rétinoblastome : Expérience du service d'ophtalmologie pédiatrique hôpital 20 août Casablanca

K. El Hadi, A. Rami, H. Jdid, I. El Mhini, Z. Laftimi, G. Daghouj, L. El Maaloum, A. El Kettani (Casablanca)

09:19 Discussion

09:40 | 10:00 Conférence

Jusqu'où simplifier la chirurgie du décollement de rétine ?

M. Zidi (Casablanca)



Samedi 07/02 - Matinée

Programme Scientifique

Royal Ballroom 3

08:30 - 10:00

Table ronde

Cas cliniques Interactifs de strabisme

Panorama Des Pathologies Oculomotrices

Modérateurs : F. Benchrif (Rabat), A. El Kettani (Casablanca), M. Laghmari (Rabat),
V. Smirnov (Lille)

08:30 Présentation de plusieurs cas cliniques de pathologie oculo-motrice, illustrant des situations cliniques fréquentes ou particulières.

Ils seront discutés, tant sur le plan diagnostique que thérapeutique, de manière interactive.

09:40
|
10:00

Conférence

Uvéites sur la tuberculose : Défi diagnostique et thérapeutique

O. Fekih (Tunis)

Xolamol[®]

(Dorzolamide, Timolol)

per Anti-Glaucomateux au Maroc



Préserver la Vue Pour La Vie

FORMES ET PRÉSENTATION : Xolamol est une combinaison d'un inhibiteur de l'anhydrase carbonique et d'un inhibiteur des récepteurs bêta adrenergiques. **COMPOSITION :** Chaque ml de Xolamol contient 22,26 mg de chlorhydrate de dorzolamide équivalent à 20mg de Dorzolamide et 6,84mg de maléate de timolol. L'équivalent de 5 mg de Timolol. Agent conservateur : chlorure de benzalkonium.

INDICATIONS : Xolamol est indiqué dans le traitement de la pression intraoculaire élevée (PIO) chez les patients présentant un glaucome à angle ouvert, ou un glaucome pseudo-exfoliatif, lorsqu'une monothérapie par bêta-bloquant administrée par voie oculaire est insuffisante. **POSOLOGIE ET MODE D'ADMINISTRATION :** La dose est d'une goutte de Xolamol dans le cul de sac conjonctival de l'œil (les yeux) affecté(s), deux fois par jour. En cas d'utilisation concomitante avec un autre collyre, Xolamol et l'autre collyre doivent être administrés à 10 minutes d'intervalle au moins. Les solutions ophtalmiques, incorrectement manipulées, peuvent entraîner des infections oculaires graves de l'œil entraînant une perte de la vision. Utilisation chez l'enfant : L'efficacité n'a pas été établie chez l'enfant. **CONTRE-INDICATIONS :** Maladie réactive des voies aériennes incluant un asthme ou un antécédent d'asthme, ou une bronchopneumopathie chronique obstructive sévère. Bradycardie sinuale, bloc auriculoventriculaire de deuxième ou troisième degré, insuffisance cardiaque patente, choc cardiogénique. Insuffisance rénale sévère (Cl_{cr} < 30 ml/min) ou acidose hyperchlémique. Hypersensibilité à l'un ou aux deux principes actifs ou à l'un des excipients. **MISES EN GARDE ET PRÉCAUTIONS D'EMPLOI :** Réactions cardiovasculaires/régionales : Comme pour d'autres médicaments à usage ophtalmique administrés par voie locale, ce médicament peut peser dans la circulation générale. Le timolol est un bêta-bloquant. Par conséquent, les mêmes types d'effets secondaires que ceux observés avec les bêta-bloquants par voie générale peuvent survenir en cas d'administration par voie locale. Insuffisance hépatique : Xolamol n'a pas été étudié chez les patients présentant une insuffisance hépatique et doit donc être utilisé avec prudence chez ces patients. Immunologie et hypersensibilité : Comme pour tous les autres médicaments à usage ophtalmique administrés par voie locale, le dorzolamide contient un groupement sulfonamide qui existe également chez les sulfamides. Par conséquent, les mêmes types d'effets secondaires que ceux observés avec les sulfonamides par voie générale ont été associés à des lésions urinaires résultant de troubles métaboliques, particulièrement chez des patients ayant un antécédent de calculs rénaux. Autres : La prise en charge des patients ayant un glaucome aigu par fermeture de l'angle nécessite, en plus des agents hypotenseurs par voie ophtalmique, d'autres mesures thérapeutiques. Xolamol n'a pas été étudié chez les patients porteurs d'un glaucome aigu par fermeture de l'angle. Un œdème cornéen et une décompensation irréversible de la cornée ont été décrits chez des patients présentant une altération chronique préexistante de la fonction cornéenne et/ou ayant des antécédents de chirurgie intraoculaire, lorsqu'ils sont traités par le dorzolamide. **INTERACTIONS :** L'administration concomitante du Xolamol avec des agents qui réduisent la pression artérielle, médicaments anti-diabétiques, narcotiques, MAO ou des médicaments contre les maladies cardiaques, ainsi que des doses d'acide acétylsalicylique doit être sous supervision médicale. **FERTILITÉ/GROSSESSE/ALLAITEMENT :** Grossesse : Xolamol ne doit pas être utilisé pendant la grossesse. Dorzolamide : Il n'y a pas de données cliniques disponibles sur l'utilisation chez la femme enceinte. Timolol : Des études épidémiologiques contrôlées, avec des bêta-bloquants par voie générale n'ont pas mis en évidence d'effet tératogène, cependant des effets pharmacologiques tels que bradycardie ont été observés sur des fœtus ou des nouveau-nés. Allaitement : Il n'y a pas de données concernant l'excrétion du dorzolamide dans le lait maternel. Le timolol est excrété dans le lait maternel chez la femme. **CONDUITE ET UTILISATION DE MACHINES :** Aucune étude sur la capacité à conduire des véhicules et à utiliser des machines n'a été menée. **EFFETS INDÉSIRABLES :** Les effets indésirables suivants ont été rapportés avec Xolamol ou l'un de ses composants, soit au cours des études cliniques soit depuis la mise sur le marché : très fréquent (> 1/10) ; fréquent (> 1/100, < 1/10) ; peu fréquent (> 1/1000, < 1/100) ; rare (> 1/10000, < 1/1000). Troubles musculo-squelettiques et du tissu conjonctif : Maladie de timolol collyre : Rare : loup érythémateux disséminé. Troubles du système nerveux : Chlorhydrate de dorzolamide collyre : Fréquent : étourdissements, paresthésies. Maladie de timolol collyre : Fréquent : céphalées. Peu fréquent : étourdissements, dépression. Rare : insomnies, cauchemars, pertes de mémoire, paresthésies, aggravation des signes et symptômes de myasthénie, diminution de la libido, accidents vasculaires cérébraux. Troubles oculaires : Xolamol : Très fréquent : brûlures et picotements. Fréquent : hyperémie conjonctivale, vision trouble, éosin de la cornée, démangeaisons oculaires, larmoiement. Chlorhydrate de dorzolamide collyre : Fréquent : inflammation palpébrale, irritation palpébrale. Peu fréquent : idiosyncrasy. Rare : irritation induisant rougeur, douleur, lésions cutanées palpébrales, myiopsie transitoire (qui a disparu à l'arrêt du traitement), œdème cornéen, hypotonie oculaire, décollement de la choroïde (après traitement chirurgical). Maladie de timolol collyre : Fréquent : signes et symptômes d'intoxication oculaire comprenant blépharites, kératites, hypopion et sécheresse oculaire. Peu fréquent : troubles visuels comprenant des modifications de la réflexion (dus parfois à l'arrêt du traitement par les myiopsies). Rare : ptosis, diplopie, décollement de la choroïde (après traitement chirurgical). Troubles de l'oreille et du conduit auditif : Maladie de timolol collyre : Rare : sifflements d'oreille. Troubles cardiaques et vasculaires : Maladie de timolol collyre : Peu fréquent : bradycardie, syncope. Rare : hypertension, douleur thoracique, palpitations, œdème, arythmie, insuffisance cardiaque congestive, bloc auriculoventriculaire, arrêt cardiaque, ischémie cérébrale, claudication, phénotype de Raynaud, froidure des extrémités. Troubles respiratoires, rhinorrhée et médicamenteux : Xolamol : Fréquent : sécheresse nasale. Rare : resserrement de la respiration, insuffisance respiratoire, rhinite. Chlorhydrate de dorzolamide collyre : Rare : épistaxis. Maladie de timolol collyre : Peu fréquent : difficultés à respirer. Rare : bronchospasme (surtout chez les patients ayant une maladie bronchospasme préexistante), toux. Troubles gastro-intestinaux : Xolamol : Très fréquent : altération du goût. Chlorhydrate de dorzolamide collyre : Fréquent : nausées. Rare : irritation de la gorge, sécheresse de la bouche. Maladie de timolol collyre : Peu fréquent : nausées, dyspepsie. Rare : diarrhée, sécheresse buccale. Troubles cutanés et des tissus sous-cutanés : Xolamol : Rare : dermatite de contact, syndrome de Stevens-Johnson, nécrolyse épidermique toxique. Chlorhydrate de dorzolamide collyre : Rare : rash. Maladie de timolol collyre : Rare : dépression, éruptions pseudo-allergiques ou aggravation d'un psoriasis. Troubles rénaux et urinaires : Xolamol : Peu fréquent : lithase urinaire. Troubles des organes de reproduction et des seins : Maladie de timolol collyre : Rare : maladie de La Peyronie. Troubles génériques et accidents liés au site d'administration : Xolamol : Rare : signes et symptômes de réactions allergiques, incluant angio-œdème, urticaire, prurit, rash, anaphylaxie, rarement bronchospasme. Chlorhydrate de dorzolamide collyre : Fréquent : arthralgie/fatigue. Maladie de timolol collyre : Peu fréquent : arthralgie/fatigue. Ces effets indésirables ont également été observés avec Casag Multidose (formulation avec conservateur) depuis sa mise sur le marché. **SURDOSAGE :** Il n'existe pas de données chez l'homme concernant un surdosage par ingestion accidentelle ou volontaire de Xolamol. Symptômes : Il y a eu des cas de surdosage accidentel avec le maléate de timolol en collyre se traduisant par des étourdissements, céphalées, essoufflement, bradycardie, bronchospasme et arrêt cardiaque. Les symptômes les plus fréquents observés avec un surdosage en dorzolamide sont un déséquilibre électrolytique, l'apparition d'une acidose et des effets possibles sur le système nerveux central. **PHARMACODYNAMIE :** Classe pharmacothérapeutique : anti-glaucomateux et myiopsies, bêta-bloquants, timolol, associations (code ATC : S01ED51). **PHARMACOCINETIQUE :** Contrairement aux inhibiteurs de l'anhydrase carbonique par voie orale, l'administration locale de chlorhydrate de dorzolamide permet une action directe du principe actif sur l'œil à des doses substantiellement plus basses, et donc une exposition systémique plus faible. Par voie locale, le dorzolamide passe dans la circulation générale, Tableau A (liste 1).

REF: XOLAMOL-AP 2501/1



N°3, Voie N°1, Quartier Industriel
Ain Sebaa - 20580 - B.P. 2583
Casablanca - MAROC
Tel.: (212) 522 35 53 50
Fax: (212) 522 35 64 19
Email: contact@bottu.com
www.bottu.com





Samedi 07/02 - Matinée

Programme Scientifique

Royal Ballroom 1



الأكاديمية الجامعية المغربية لطب العيون
Académie Universitaire Marocaine d'Ophtalmologie

10:50 - 12:40

Table ronde

Académie

Modérateurs : A. Moutaouakil, A. Berraho, A. Amraoui, A. Oubaaz, O. Cherkaoui (Casablanca)

10:50 Implants premium multifocaux en chirurgie de la cataracte : Résultats et expérience de service de CHU Med VI. Souss Massa

O. Moustaine, Z. Azmour (Agadir)

10:57 Smartphone Fes Diabetic Retinopathy Database « SFDRD » : Vers un démocratisation du dépistage de la RD.

H. Moutei, I. Benatiya Andaloussi (Fès)

11:04 L'IA voit-elle mieux que l'ophtalmologiste ?

Y. Mouzari (Rabat)

11:11 Altérations rétinienne évaluées par OCT et leurs corrélations cliniques et cognitives dans la schizophrénie et le trouble bipolaire

R. Abdi (Béni Mellal)

11:18 DATASET Marocaine d'images rétinienne pour l'intelligence artificielle : Un jalon pour le diagnostic de la rétinopathie diabétique

S. Lamti, N. Kerzazi, (ENSIAS) (Rabat)

F.Z. Mabrouki, A. Maadane, R. Sekhsoukh (Oujda)

11:25 Impact du dispositif de biométrie sur la précision réfractive postopératoire : Comparaison entre l'IOLMaster 700 et le Pentacam AXL Wave

M. El Bahloul, A. Zaki, C. Khodriss (Tanger)

11:32 Biomarqueur OCT dans l'œdème maculaire diabétique : apport d'une application d'intelligence artificielle

Y. Akannour, A. Hassane (Rabat)

11:39 Sac capsulaire intelligent pour corriger l'aphakie

L. Shamil (Agadir)

11:46 Discussion

12:05

|

12:20

Assemblée générale de l'Académie

12:20

|

12:40

Symposium Bottu

De la biométrie au résultat visuel premium :

Traiter la surface oculaire change tout

T. Baha (Marrakech)





Samedi 07/02 - Matinée

Programme Scientifique

Royal Ballroom 2

10:50 - 12:20

Communications libres

Urgences 2

Modérateurs : A. Maaden (Oujda), I. Lhadj (Marrakech), L. Benhmidoune (Casablanca),
A. Mchachi (Casablanca)

**10:50 Blast-Related Ocular Injuries in Active-Duty Military Personnel:
An Analytical Evaluation (2011–2018)**

A. Houatmi, G. EL Quessar, Y. Oueslati, D. Gouider, A. Khallouli, A. Maalej (Tunis)

**10:57 Performance diagnostique de la protéine C réactive et du rapport neutrophiles/
lymphocytes dans la prédiction de la sévérité des cellulites orbitaires :
Etude prospective monocentrique**

H. Moutei, O. Belcadi, F. Chraïbi, M. Abdellaoui, I. Benatiya Andaloussi (Fès)

11:04 Automédication en Ophtalmologie : Entre pratiques courantes et risques silencieux

Y. El Harrak (Tétouan)

**11:11 L'intelligence artificielle dans le triage des urgences ophtalmologiques :
Expérience pilote à l'Hopital Militaire d'Instruction Mohamed V**

K.F. Oumarou Sambou, A.D. Yaya-oye, N. Belayachi, W. El Baroudi, S. Bennouna,
E.Q.D.D. Louzitou, A. Elkhoyaali, A. A. Fiqhi, Y. Mouzari (Rabat)

**11:18 Le patch scléral : Une alternative salvatrice dans la prise en charge d'urgence
des perforations cornéennes**

D. Boutaib, A. Guechati, W. Achergui, S.E. Labyad, A. Halhoul, F. Mabrouki, A. Maadane,
R. Sekhsoukh (Oujda)

11:25 Le greffon cornéen face au traumatisme : Entre vulnérabilité et résilience

A. Hamdaoui, A. Najah, A. Hamdaoui, Y. Ennassimi, H. Soummame, Y. Tlemcani,
S. Belghmaïdi, A. Moutaouakil (Marrakech)

**11:32 Game of Sight: Préparer la consultation d'urgence en ophtalmologie
par un jeu de simulation**

Y. Hidan, A. Aneddame, J. Chafi, M.A. Hammouche, A. Mchachi, L. Benhmidoune,
M.R. Bentouhami, R. Rachid (Casablanca)

11:39 Discussion

12:00 | 12:20
Conférence
Classification du kératocône
O. Sandali (Paris)



Samedi 07/02 - Matinée

Programme Scientifique

Royal Ballroom 3

10:50 - 12:20

Table ronde

Vidéos de situations difficiles de segment antérieur

Chirurgie du segment antérieur :

Expérience marocaine dans la gestion des cas complexes

Modérateurs : M. Chahbi, A. Badaoui, A. Raiss, A. Oubaaz (Casablanca) - K. Errais (Tunis)

T. Baha, A. Badaoui, M. Belmekki, J. Benmahfoud, M. El Bakkali, M. Chahbi,
L. El Maaloum, M. Harouch, A. Kheireddine, S. Louaya, M. Mahmoudi, S. Mouine,
O. Moustaine, A. Raiss, Y. Rifay, O. Tazi



Samedi 07/02 - Après-midi

Programme Scientifique

Royal Ballroom 1 & 2

14:30 - 18:00

14:30

|

16:00

Finale des communications libres

Remise des médailles d'or de la SMO

Remise des prix

Tombola

1630

|

18:00

Assemblée générale



Samedi 07/02 - Matinée

Cours

Chellah

08:30 - 09:15

COURS 9

DCR par voie externe

M.C. Chefchaouni (Rabat)

09:15 - 10:00

COURS 10

Taches blanches du fond d'oeil

O. Berbich (Rabat), A. Brezin (Paris)

10:30 - 11:15

COURS 11

Comment réussir la prise en charge du strabisme de A à Z

J. Daoudi (Casablanca)

11:15 - 12:00

COURS 12

Echographie oculaire et UBM en pratique quotidienne

M. D'Khissy (Casablanca)

E-Films



04 au 07 Février 2026

E-Films

Urgences en ophtalmologie

**Les particularités de la consultation d'ophtalmologie pédiatrique en urgence :
Techniques et diagnostics à ne pas rater**

B. Sabri, S. Ettouri, Z. Laftimi, G. Daghouj, L. El Maaloum, B. Allali, A. El Kettani (Casablanca)

Gestion d'une perforation cornéenne sur une polyarthrite méconnue

I. Omari, J. Chafi, M. A. Hammouche, M. R. Bentouhami, Y. Hidan, A. Mchachi, L. Benhmidoune, R. Rachid (Casablanca)

Les injections intrastromales d'antifongiques : Quand? Comment ? Quel intérêt?

J. Chafi, H. Ouazzani Touhami, S. Layachi, M. A. Hammouche, M. R. Bentouhami, Y. Hidan, A. Mchachi, L. Benhmidoune, R. Rachid (Casablanca)

Endoscopie oculaire en urgence

L. Arab, S. Ettouri, K. El Hadi, Z. Laftimi, G. Daghouj, L. El Maaloum, B. Allali, A. El Kettani (Casablanca)

OCT maculaire en urgence : Lecture structurée pour une décision rapide

M. Ammar, Z. Laftimi, G. Daghouj, L. El Maaloum, B. Allali, A. El Kettani (Casablanca)

Brûlures cornéennes chez l'enfant : Quelle prise en charge ?

M. Aissaoui, O. Es-samery, O. Amara, Z. Laftimi, G. Daghouj, B. Allali, A. El Kettani (Casablanca)

Devant une plaie du canthus interne : Penser à la lésion canaliculaire !

O. Es-samery, M. Ammar, I. Kninech, Z. Laftimi, G. Daghouj, L. El Maaloum, B. Allali, A. El Kettani (Casablanca)

**Injections intravitréennes d'antibiotiques et d'antifongique chez l'enfant atteint d'endophtalmie :
Approche technique en urgence**

O. Amara, S. Ettouri, R. Labiad, I. Mejjali, Z. Laftimi, G. Daghouj, B. Allali, A. El Kettani (Casablanca)

Vidéo de sensibilisation : Traumatismes oculaires chez l'enfant

K. El Hadi, S. Ettouri, L. Arab, R. Echchafi, Z. Laftimi, G. Daghouj, L. El Maaloum, B. Allali, A. El Kettani (Casablanca)

Prise en charge des traumatismes ouverts du globe oculaire aux urgences

I. Kninech, R. Labiad, Z. Laftimi, G. Daghouj, L. El Maaloum, B. Allali, A. El Kettani (Casablanca)

Lavage d'hyphéma : Techniques et indications

S. Talha, M. Aissaoui, I. Mejjali, Z. Laftimi, G. Daghouj, B. Allali, A. El Kettani (Casablanca)

La réalisation d'une iridotomie au laser : Quand et comment

I. Laabi, S. Achraf, Z. Laftimi, G. Daghouj, B. Allali, A. El Kettani (Casablanca)

Lavage chirurgical d'un hyphéma post-traumatique

N. Belayachi, K. F. Oumarou Sambou, O. EL Hallaoui, H. Brarou, A. A. fiqhi, Y. Mouzari (Rabat)

Explorations chirurgicales en ophtalmologie en urgence : Quelles techniques et indications ?

S. Ettouri, I. Lemhini, O. Es-samery, Z. Laftimi, G. Daghouj, L. El Maaloum, B. Allali, A. El Kettani (Casablanca)



04 au 07 Février 2026

E-Films

Diplopie aiguë : Démarche diagnostique et prise en charge en urgence

R. Labiad, I. Kninech, O. Amara, Z. Laftimi, G. Daghouj, L. El Maaloum, B. Allali, A. El Kettani (Casablanca)

Traumatismes oculaires à globe ouvert chez l'enfant :

Aspects épidémiologiques, cliniques, thérapeutiques et pronostiques

N. Bouhazzama, S. Dahrane, S. Houti, Z. Laftimi, G. Daghouj, B. Allali, A. El Kettani (Casablanca)

Glaucomes

Maîtriser l'UBM : Guide pratique pour l'acquisition et l'analyse des images du segment antérieur

K. Bouayad, I. Maarouf, R. Berrada, L. Mernissi, A. Razzak, M. Bouazza, M. Elbelhadji (Casablanca)
A. Oubaaz (Rabat)

Hypertonie oculaire : Traiter ou surveiller ?

K. Selmani, I. Omari, M. A. Hammouche, M. R. Bentouhami, Y. Hidan, A. Mchachi, L. Benhmidoune, R. Rachid (Casablanca)

Cataracte

Quand tout se complique : De la chirurgie à la mauvaise observance thérapeutique (Vidéo)

C. Soussi, N. El-khnessi, O. Soussi, N. Bouslous, M. O. Moustaine, S. Louaya (Agadir)

La cataracte impossible : S'aider de la rétine pour opérer la cataracte

M. Filali Sadouk (Fès)

La phaco à l'ère de la réalité virtuelle : Du simulateur au bloc opératoire

L. Mkhairi, S. Lekbich, M. Morchid, M. Drissi El-Bouzaidi, H. Moutei, F. Chraibi, M. Abdellaoui, I. Benatiya Andaloussi (Fès)

Subluxation cristallinienne : Die Another Day - Sauvetage du sac capsulaire

K. Nayme, M. Chahbi, N. Saifaoui (Casablanca)

L'art du PhacoChop Vertical : Boostez votre performance

Y. Chajire, I. Mazari, O. Soussi, N. Bouslous, O. Moustaine (Agadir)

Cataracte post-traumatique : Gestion plus sûre par la technique IOL Scaffold

O. Benhar, Y. Chajire, N. Bouslous, O. Moustaine (Agadir)

Quand le simulateur te parle en pleine chirurgie : Une sortie verticale, un rappel brutal

S. Ben Addou Idrissi, L. Mkhairi, Y. Terrab, M. Benmoussa, S. Samia, H. Moutei, F. Chraibi, M. Abdellaoui, I. Benatiya Andaloussi (Fès)

Rupture capsulaire postérieure : Approche pratique

M. Sghyar, S. Guerraou, M. Morchid, S. Tazi, O. Rezzouk, H. Moutei, F. Chraibi, M. Abdellaoui, I. Benatiya Andaloussi (Fès)



04 au 07 Février 2026

E-Films

Fixation sclérale par technique de Yamane : Un défi acceptable pour les résidents

O. Belcadi, Y. El-hachimi, A. Maghraoui, S. Kabbaj, O. Rezzouk, H. Moutei, F. Chraibi, M. Abdellaoui, I. Benatiya Andaloussi (Fès)

Explantation mini-invasive d'un implant pliable intraoculaire par la technique Pac-Man

H. Moutei, M. Tazi, F. Chraibi, M. Abdellaoui, I. Benatiya Andaloussi (Fès)

Gestion d'une cataracte subluxée sur pseudoexfoliation

I. Jane, S. Ben Addou Idrissi, T. Marrakchi, Y. Terrab, I. Laamoud, H. Moutei, F. Chraibi, M. Abdellaoui, I. Benatiya Andaloussi (Fès)

A small corneal incision for a large nucleus during manual extracapsular cataract extraction

H. Lag, H. Boukbir, L. Manssouri, M. Ibhi, K. Chaoui, E. Harrabi, N. Bouslous, O. Moustaine (Agadir)

Fibrose capsulaire antérieure : Gestion et défis peropératoires au cours de la phacoémulsification

S. Guerraou, S. Lekbich, F. Lachkar, M. Drissi El-Bouzaidi, Y. ER-Rabhi, H. Moutei, F. Chraibi, M. Abdellaoui, I. Benatiya Andaloussi (Fès)

Le défi des cataractes en coucher de soleil

A. boubekri, S. Lekbich, A. Maghraoui, M. Bennani, H. Moutei, F. Chraibi, M. Abdellaoui, I. Benatiya Andaloussi (Fès)

Ma première pupille serrée : Iris stretching en conditions réelles

M. Ibhi, L. Manssouri, H. Lag, N. Bouslous, M. O. Moustaine (Agadir)

Comment examiner et classer une cataracte?

C. Sidi Aly, S. Ettouri, E. M. Lehbibe, Z. Laftimi, G. Daghouj, L. El Maaloum, B. Allali, A. El Kettani (Casablanca)

Petit œil, grand défi :

Phacoémulsification réussie chez une forte hypermétrope à chambre étroite et mydriase rebelle

E. M. Lehbibe, A. Iraqui, H. Habiboullah, Z. Laftimi, G. Daghouj, L. El Maaloum, B. Allali, A. El Kettani (Casablanca)

Technique reproductible et précise de la chirurgie de la cataracte

A. Raiss (Casablanca)

Rétine chirurgicale

Vidéo pédagogique :

Les différentes techniques d'ablation de silicone (technique à 2 voies et 3 voies classiques)

Y. El-hachimi, I. Jane, T. Marrakchi, S. Kabbaj, A. Sobrani, H. Moutei, F. Chraibi, M. Abdellaoui, I. Benatiya Andaloussi (Fès)

Technique du multiflap dans les trous maculaires XXL

O. Janati, A. Hajjaji, S. Dabou, A. Bouzidi, A. El Ouafi (Meknès)

Là où tout commence : La pose des trocars en chirurgie vitréo-rétinienne

A. Rami, N. El-khnissi, S. Chatoui, S. Louaya (Agadir)



04 au 07 Février 2026

E-Films

Rétine médicale

Vers une photocoagulation plus rapide et plus sûre : Le protocole PASCAL en pratique

M. Boukssim, A. Youssef, S. Sadiki, O. EL Hallaoui, A. Fiqhi, A. Elkhoyaali, Y. Mouzari (Rabat)

Neuro-ophtalmologie

Test de vision des couleurs : Indications, technique et interprétation

Y. Laarif, S. Hamidi, S. Ouadghiri, H. Yasmine, Z. Hilali, S. Benchekroun, A. Abdellah, L. O. Cherkaoui (Rabat)

Pathologie orbito-palpébrale

Réinsertion des rétracteurs de la paupière inférieure : Technique et principe

Y. Hidan, S. Sajid, A. Aneddame, M. A. Hammouche, M. R. Bentouhami, A. Mchachi, L. Benhmidoune, R. Rachid (Casablanca)

Apport de la suspension par le muscle frontale dans le ptosis sévère.

Série du CHU Hassan II de Fès

T. Marrakchi, S. Guerraou, F. Lachkar, H. Azouzou, A. Mrhari, H. Moutei, F. Chraibi, M. Abdellaoui, I. Benatiya Andaloussi (Fès)

La fracture tarsale dans le traitement des entropions supérieurs : Step by step

F. Lachkar, M. E. W. En-nasery, T. Marrakchi, M. Karrat, Y. ER-Rabhi, H. Moutei, F. Chraibi, M. Abdellaoui, I. Benatiya Andaloussi (Fès)

Démystifier l'examen clinique d'une paralysie complète du nerf oculomoteur commun III

H. Zaydi, Y. Hidan, S. Sajid, A. Aneddame, M. R. Bentouhami, M. A. Hammouche, A. Mchachi, L. Benhmidoune, R. Rachid (Casablanca)

Pathologie cornéenne et de surface

Kératomycose à double menace :

Co-infection à Aspergillus et Candida révélant un VIH méconnu

B. Harrasse, F. Taiyeb, M.A. Hammouche., M. R. Bentouhami, Y. Hidan, A. Mchachi, L. Benhmidoune, R. Rachid (Casablanca)

Membrane amniotique inlay-overlay :

Une alternative efficace dans les ulcères herpétiques avec risque de perforation

K. Fahmaoui, H. Zaydi, B. Ziouti, M. A. Hammouche, M. R. Bentouhami, Y. Hidan, A. Mchachi, L. Benhmidoune, R. Rayad (Casablanca)

Chirurgie du ptérygion récidivant par greffe de membrane amniotique

S. Benjelloun, M. A. Hammouche, M. R. Bentouhami, Y. Hidan, A. Mchachi, L. Benhmidoune, R. Rachid (Casablanca)



04 au 07 Février 2026

E-Films

La membrane de fibrine riche en plaquette :

Technique prometteuse de conjonctivoplastie après excision du ptérygion

M. Drissi El-Bouzaidi, S. Ben Addou Idrissi, O. Belcadi, O. Benchaaboune, I. Laamoud, H. Moutei, F. Chraïbi, M. Abdellaoui, I. Benatiya Andaloussi (Fès)

Vidéo pédagogique sur la préparation du Sérum autologue

K. El Hamraoui, Y. Hidan, S. Layachi, M. A. Hammouche, M. R. Bentouhami, A. Mchachi, L. Benhmidoune, R. Rachid (Casablanca)

De la théorie à la pratique :

La "No Touch Technique" dans la prise en charge des tumeurs conjonctivales

A. Maghraoui, M. Sghyar, F. Lachkar, M. Karrat, K. Amri, I. Benatiya Andaloussi, M. Abdellaoui, F. Chraïbi, H. Moutei (Fès)

2^{ème} Kératoplastie Thérapeutique Transfixiante chez un Monophtalme âgé

I. Maarouf, A. Razzak, S. Jamil, K. Bouayad, S. Drissi Touzani, L. Mernissi, M. Bouazza, M. El Belhadji, A. Oubaaz (Casablanca)

Mésusage des lentilles cosmétiques :

Un facteur de risque sous-estimé de kératite infectieuse (à propos d'un cas)

S. Sajid, M. Faris, Y. Hidan, M. A. Hammouche, M. R. Bentouhami, A. Mchachi, L. Benhmidoune, R. Rayad (Casablanca)

Divers

Vérification de la perméabilité des voies lacrymales chez un adulte : Etape par étape

M. Rafya, Z. Laftimi, G. Daghouj, L. El Maaloum, B. Allali, A. El Kettani (Casablanca)

Injection intravitréenne : Tips and Tricks

K. F. Oumarou Sambou, A. Fiqhi, H. Brarou, Y. Ghallab, Y. Debagh, N. Belayachi, S. Bennouna, O. Niabia Ganga, Y. Mouzari (Rabat)

Apprendre les bons gestes pour une meilleure observance des traitements ophtalmologiques

D. Khadri, S. Ettouri, L. Arab, K. El Hadi, Z. Laftimi, G. Daghouj, L. El Maaloum, B. Allali, A. El Kettani (Casablanca)



DES GAINS VISUELS... ET PLUS ENCORE



EYLEA® est indiqué chez l'adulte dans le traitement de la forme néovasculaire (humide) de la dégénérescence maculaire liée à l'âge (DMLA), de la baisse d'acuité visuelle due à l'œdème maculaire secondaire à une occlusion de la branche veineuse rétinienne (OBVR) ou de la veine centrale de la rétine (OVCR), de la baisse d'acuité visuelle due à l'œdème maculaire diabétique (OMD) et de la baisse d'acuité visuelle due à une néovascularisation choroïdienne myopique (NVC myopique).

PP-EYL-MA-0108-1



EYLEA®

(aflibercept 40 mg/ml, solution injectable)



Bayer SA
Tour Ivoire 1- 3ème étage
Bd Sidi Mohamed Ben Abdellah
Marina Casablanca 20030 – Morocco
Tel: +212 522 954 879

Scannez le QR code pour
accéder aux

Mentions
légales d'Eylea



E-Posters



04 au 07 Février 2026

E-Posters

Urgences en ophtalmologie

Crise aiguë par fermeture de l'angle et cure de cataracte est - il le bon deal ?

O. Belcadi, M. Senhaji, M. Morchid, O. Benchaaboune, K. Barja, H. Moutei, F. Chraibi, M. Abdellaoui, I. Benatiya Andaloussi (Fès)

Panorama des cas de rétinoblastome : Pièges diagnostiques à propos d'une série de cas

S. Samia, S. Lekbich, A. Boubekri, Y. Terrab, K. Amri, H. Moutei, F. Chraibi, M. Abdellaoui, I. Benatiya Andaloussi (Fès)

Facteurs de risque et prise en charge des endophtalmies post- traumatiques chez l'enfant

I. El Mhini, I. Laabi, S. Ettouri, Z. Laftimi, G. Daghouj, L. El Maaloum, B. Allali, A. El Kettani (Casablanca)

Et si l'urgence ophtalmologique cache puis révèle une urgence vitale : Quand l'urgence vitale est vue par l'ophtalmologiste en premier

S. Ettouri, I. Kninech, O. Es-samery, Z. Laftimi, G. Daghouj, B. Allali, A. El Kettani (Casablanca)

Cellulites retroseptales vs préseptales aux urgences :

Signes d'alerte, imagerie et prise en charge standardisée (étude monocentrique)

Y. Hidan, K. El Hamraoui, A. Aneddame, M. R. Bentouhami, A. Mchachi, L. Benhmidoune, R. Rachid, M. A. Hammouche (Casablanca)

Entre beauté et drame : Quand les faux cils mènent aux urgences ophtalmologiques. Etude observationnelle sur 30 cas

O. Moussaid (Casablanca)

La Réalité Virtuelle : Une nouvelle alliée aux urgences ophtalmologiques

I. Laamoud, M. Senhaji, F. Lachkar, S. Tazi, B. Lazrak, H. Moutei, F. Chraibi, M. Abdellaoui, I. Benatiya Andaloussi (Fès)

Ectopie Cristalline : Mieux qu'un diagnostic oculaire, une fenêtre sur le corps entier

F. Tah, G. Daghouj, S. Ettouri, Z. Laftimi, L. El Maaloum, B. Allali, A. El Kettani (Casablanca)

Corps étrangers intraoculaires : Entre risque infectieux et réussite chirurgicale

O. Belcadi, S. Lekbich, A. Choukri, S. Kabbaj, O. Rezzouk, H. Moutei, F. Chraibi, M. Abdellaoui, I. Benatiya Andaloussi (Fès)

Les opacités de cornée chez l'enfant : Etiologies et challenge thérapeutique

F. Guidouni, S. Allaoui, Y. Tlemcani, S. Belghmaidi, A. Moutaoukil (Marrakech)

Etude prospective évaluant la possibilité du drainage d'un abcès orbitaire par un cathéter de drainage

G. Bakhat, N. Bou-oulja, M. L. Boubou, M. A. Chrif Ahmed, L. Serghini, Y. Akannour, S. Chariba, E. Abdallah (Rabat)

Prise en charge des urgences chirurgicales ophtalmologiques : Analyse de 435 cas au CHU Hassan II de Fès

O. Benchaaboune, I. Jane, O. Belcadi, M. Karrat, Y. ER-Rabhi, H. Moutei, F. Chraibi, M. Abdellaoui, I. Benatiya Andaloussi (Fès)



04 au 07 Février 2026

E-Posters

Perforation cornéenne non traumatique : Etiologie et thérapeutique a propos de 37 cas

S. Achraf, I. Laabi, Z. Laftimi, G. Daghhouj, B. Allali, A. El Kettani (Casablanca)

Profil épidémiologique et clinique des abcès de cornée chez l'enfant : Etude de 162 cas

F. Tehari, W. Baraket, S. Wifak, G. Daghhouj, Z. Laftimi, B. Allali, A. El Kettani (Casablanca)

Enfant et rupture du globe : A propos 203 CAS

S. Dahrane, N. Bouhazzama, Z. Laftimi, G. Daghhouj, B. Allali, A. El Kettani (Casablanca)

Douleur en urgences ophtalmologiques :

Fréquence, intensité, évaluation clinique et prise en charge

M. Aissaoui, S. Ettouri, O. Amara, Z. Laftimi, G. Daghhouj, B. Allali, A. El Kettani (Casablanca)

Let's never forget about basics : Quand le triage détermine la vision

S. Dilal, A. Alouadi, M. Ardad, C. Treyi, N. El Haddad, A. Hajjoubi, C. Khodri, M. El Bahloul (Tanger)

Traumatismes chimiques oculaires : Le rôle crucial du délai de prise en charge : Expérience du CHU 20 Août de Casablanca

N. Bouhazzama, I. Laabi, S. Dahrane, Z. Laftimi, G. Daghhouj, B. Allali, A. El Kettani (Casablanca)

Profil épidémiologique, microbiologique et évolutif des abcès cornéens graves : Expérience du CHU Mohammed VI d'Oujda

A. Halhouli, A. Guechati, W. Achergui, S. E. Labyad, D. Boutaib, N. Jabri, F. E.-Z. Mebrouki, A. Maadane, R. Sekhsoukh (Oujda)

Les hypertonies oculaires post-contusives chez l'enfant : A propos de 135 yeux

I. Laabi, N. Bouhazzama, S. Achraf, Z. Laftimi, G. Daghhouj, B. Allali, A. El Kettani (Casablanca)

Les hypertonies oculaires post contusive chez l'enfant

S. Rhalib, S. Bouderk, Z. Laftimi, G. Daghhouj, B. Allali, A. El Kettani (Casablanca)

Sauver une cornée : Comment éviter les kératites sévères sur lentilles de contact?

A. Mortaki, Y. Hidan, M. A. Hammouche, M. R. Bentouhami, A. Mchachi, L. Benhmidoune, R. Rachid (Casablanca)

Traumatismes oculaires professionnels : Profil épidémiologique et enjeux de prévention

I. Omari, K. K. Selmani, M. A. Hammouche, M. R. Bentouhami, Y. Hidan, A. Mchachi, L. Benhmidoune, R. Rachid (Casablanca)

Corps étranger intraoculaire : De la suspicion au diagnostic certain

S. Chaabane, Y. Sobhi, H. Ahmed Taleb, Y. Tlemcani, S. Belghmidi, A. Moutaouakil (Marrakech)

Apport de la tomographie par cohérence optique du segment antérieur dans la PEC des corps étrangers intra cornéens : A propos de 03 cas

M. Elmoumni, A. Arazzakou, M. A. Hammouche, M. R. Bentouhami, Y. Hidan, A. Mchachi, L. Benhmidoune, R. Rachid (Casablanca)



04 au 07 Février 2026

E-Posters

Cellulite orbitaire chez l'enfant :

Déterminants pronostiques à partir d'une étude rétrospective (2021-2025)

A. Sobrani, S. Lekbich, A. Maghraoui, O. Benchaaboune, M. Benmoussa, H. Moutei, F. Chraïbi, M. Abdellaoui, I. Benatiya Andaloussi (Fès)

Hémolacrymie révélant une variation anatomique de la boucle vasculaire lacrymale supérieure : A propos d'un cas

G. Halfi, K. Boureguba, F. El Ibrahim, Y. Akannour, L. Serghini, S. Chariba, E. Abdallah (Rabat)

Quand la créativité du patient le mène aux urgences. Stop ! Vos yeux ne sont pas un tube à essai / étude observationnelle sur 50 cas

O. Moussaid (Casablanca)

Brûlures oculaires : Aspects cliniques, thérapeutiques et pronostic

B. Harrasse, I. Omari, M.A. Hammouche, M. R. Bentouhami, Y. Hidan, A. Mchachi, L. Benhmidoune, R. Rachid (Casablanca)

Brûlures oculaires pédiatriques graves : PEC en urgence et facteurs pronostiques, expérience du service d'Ophtalmologie Pédiatrique de l'hôpital 20 août

R. Labiad, S. Ettouri, O. Amara, Z. Laftimi, G. Daghouj, L. El Maaloum, B. Allali, A. El Kettani (Casablanca)

Les urgences ophtalmo-pédiatriques : Particularités de l'enfant, expérience du services d'ophtalmologie au CHU Mohammed VI de Marrakech

N. Elfahli, F. Haouach, Y. Tlemcani, S. Belghmaïdi, A. Moutaouakil (Marrakech)

Les plaies cornéennes chez l'enfant : A propos de 198 cas

F. Tehari, S. Wifak, W. Baraket, G. Daghouj, Z. Laftimi, B. Allali, A. El Kettani (Casablanca)

Grefe de cornée thérapeutique : Ultime recours face aux kératites infectieuses sévères

B. Bousellam, S. Sefiani, H. Eddaoui, Y. Bouhafra, B. Ghada, M. Boufeloussen, N. Bencheikroune, A. Regragui, M. Belmekki (Rabat)

Quand la cornée craque : De la rupture à la réparation

S. Ouazzani Touhami, Y. Ennassimi, A. Najah, A. Hamdaoui, Y. Tlemcani, S. Belghmaïdi, A. Moutaouakil (Marrakech)

Abcès graves de cornée : Aspects épidémiologiques, cliniques, thérapeutiques et évolutifs

O. Serji, A. Yamani, M. Baddi, J. Houissa, M. Alkteish, F. Mabrouki, A. Maadane, R. Sekhsoukh (Oujda)

La fine ligne entre lumière et obscurité : Etude des ruptures du globe oculaire en milieu pédiatrique - à propos de 105 cas

M. Ammar, S. Ettouri, Z. Laftimi, G. Daghouj, L. El Maaloum, B. Allali, A. El Kettani (Casablanca)

Gestion des situations d'urgences vitales en cabinet d'ophtalmologie

A. Haddad (Casablanca)

Kératoconjunctivite vernale sévère chez l'enfant : Prise en charge et complications dans une série de 15 yeux

S. Elbnaoui, I. Jane, A. Choukri, K. Barja, H. Moutei, F. Chraïbi, M. Abdellaoui, I. Benatiya Andaloussi (Fès)



04 au 07 Février 2026

E-Posters

Plaies palpébro-cornéennes post-traumatiques : Aspects cliniques et prise en charge chirurgicale d'urgence

S. Bouderkha, S. Rhalib, O. Bouderkha, Z. Laftimi, G. Daghouj, B. Allali, A. El Kettani (Casablanca)

Acute Retinal Necrosis (ARN) in an Immunocompetent Patient: Which Diagnostic Pathways to Follow?

J. Laakri, A. Lekhlifi, A. R. Idhria, N. Abbassi, S. Kanazy, N. Bouslous, M. O. Moustaine (Agadir)

Cellulite aiguë post-injection esthétique périoculaire : A propos d'un cas

S. Rhalimi, H. Rhaichi, M. A. Hammouche, M. R. Bentouhami, Y. Hidan, A. Mchachi, L. Benhmidoune, R. Rachid (Casablanca)

Exophtalmie révélatrice d'un hémangiome caverneux : A propos de 3 cas cliniques

M. Boutouala, H. Benmoussa, M. Ardad, C. Treyi, Y. El Aidi, S. Benjelloun, C. Khodriss, M. El Bahloul (Tanger)

Les kératites herpétiques aux urgences : Expérience du service d'ophtalmologie adulte de l'Hôpital 20 Août 1953 de Casablanca

J. Chafi, S. Layachi, H. Ouazzani Touhami, M. A. Hammouche, M. R. Bentouhami, Y. Hidan, A. Mchachi, L. Benhmidoune, R. Rachid (Casablanca)

Hyphéma comme premier signe d'un rétinoblastome : Piège diagnostique à connaître

I. El Bricchi, I. Majidi, Y. El Aidi, N. El Cheairi, A. Alouadi, A. Zaki, C. Khoudriss, M. El Bahloul (Tanger)

Delayed onset of indirect traumatic optic neuropathy: A Case report

A. Houatmi, Y. Oueslati, G. EL Quessar, S. Bouchoucha, A. Khallouli, A. Maalej (Tunis)

Les abcès coréens d'origine bactérienne, infection grave de l'enfant

S. Achraf, I. Laabi, Z. Laftimi, G. Daghouj, B. Allali, A. El Kettani (Casablanca)

Contusions oculaires et hypertonies chez l'enfant : A propos de 138 cas

S. Dahrane, N. Bouhazzama, Z. Laftimi, G. Daghouj, B. Allali, A. El Kettani (Casablanca)

Urgences ophtalmologiques à Tanger : Etat des lieux des perspectives

S. Benjelloun, O. Zenasni, A. Meryem, C. Treyi, N. El Haddad, A. Hajjoubi, C. Khodriss, M. El Bahloul (Fès)

Apport de la gonioscopie dans le diagnostic des lésions irido-ciliaires post-contusives : A propos de 3 cas

H. Safwate, H. Ait Amar, O. Dahreddine, A. Razzak, M. Khamaily, L. Mouhib, M. Bouazza, M. El Belhadji, A. Oubaaz (Casablanca)

Les corps étrangers cornéens métalliques : Expérience du service des urgences ophtalmologiques de Casablanca

S. Bouderkha, S. Rhalib, O. Bouderkha, Z. Laftimi, G. Daghouj, B. Allali, A. El Kettani (Casablanca)

Évolution et pronostic des traumatismes oculaires hospitalisés au service d'ophtalmologie adulte de l'Hôpital 20 Août de Casablanca

I. Belachkar, M. Chnaoui (Casablanca)



04 au 07 Février 2026

E-Posters

Rétinites nécrosantes aiguës : Regards croisés sur une série de cas d'urgence virale

B. Azarkan, Z. Hilali, A. Moumni, O. Ittah, B. Nouredine, L. O. Cherkaoui (Rabat)

Prise en charge des perforations cornéennes combinant une cascade de traitements médicaux et chirurgicaux : A propos de 15 cas

A. Guechati, W. Achergui, S. E. Labyad, A. Halhoul, D. Boutaib, N. Jabri, F. Mabrouki, A. Maaden, R. Sekhsoukh (Oujda)

Syndrome de Terson : A propos de dix cas

K. Lamdaker, M. Sghyar, A. Boubekri, M. Karrat, O. Rezzouk, H. Moutei, F. Chraïbi, M. Abdellaoui, I. Benatiya Andaloussi (Fès)

Regards croisés sur l'orbitopathie dysthyroïdienne : Expérience du service d'ophtalmologie du CHU Mohammed VI de Marrakech

Y. Rohi, O. Misely, Y. Tlemcani, S. Belghmaïdi, A. Moutaouakil (Marrakech)

Traumatisme orbitaire chez un hémophile : Sauver la vue, une course contre le temps

Y. Rohi, O. Misely, Y. Tlemcani, S. Belghmaïdi, A. Moutaouakil (Marrakech)

Cellulites orbitaires de l'enfant à propos de 25 cas : Profil épidémiologique, clinique, paraclinique, thérapeutique et évolutif

L. Rostoum, S. Aguenou, C. S. J. Okamba, D. Abdellahi, Y. Khazrouni, N. Loukili, Y. Akannour, L. Serghini, E. Abdallah (Rabat)

Anévrisme : III^{ème} acte

M. EL Idrissi, R. Thalal, A. Moutaouakil (Marrakech); S. Belghmaïdi, Y. Tlemcani (Marrakech)

Urgences hypertensives oculaires post-traumatiques : Expérience du service d'ophtalmologie pédiatrique de l'hôpital 20 Aout

S. Talha, M. Aissaoui, I. Mejjali, Z. Laftimi, G. Daghouj, B. Allali, A. El Kettani (Casablanca)

Les endophtalmies post Dadsie

M. Drissi El-Bouzaïdi, Y. El-hachimi, M. Morchid, M. Karrat, M. Benmoussa, H. Moutei, F. Chraïbi, M. Abdellaoui, I. Benatiya Andaloussi (Fès)

Cécité bilatérale révélatrice d'une neuromyéélite optique du spectre de Devic (NMOSD) : A propos d'un cas

W. El Alami, Y. Amine, Y. Tlemcani, S. Belghmaïdi, A. Moutaouakil (Marrakech)

Urgences ophtalmologiques issues du milieu carcéral : Contraintes et perspectives d'amélioration

F.-Z. Ibnouzaïhir, M. Elkasmi, M. A. Hammouche, M. R. Bentouhami, Y. Hidan, A. Mchachi, L. Benhmidoune, R. Rachid (Casablanca)

L'oeil en feu : Quand la syphilis se déguise en sclérite

M. Alfeddy, A. Lemkhoudem, A. Laalou, I. El Ouirdani, Y. Bennouk, S. Bouabbadi, H. Ait Lhaj, M. Kriet, F. El Asri (Marrakech)



04 au 07 Février 2026

E-Posters

Décollement séreux rétinien associé à un œdème maculaire : Signe de rechute d'une leucémie aiguë lymphoblastique

S. Sajid, M. Faris, M. A. Hammouche, M. R. Bentouhami, Y. Hidan, A. Mchachi, L. Benhmidoune, R. Rachid (Casablanca)

Urgences Ophtalmologiques : Etude comparative entre le CHU de Rabat (Maroc) et le CHI de Villeneuve-Saint-Georges (France)

Y. El Harrak (Tétouan)
S. Benchekroun, L. O. Cherkaoui (Rabat)

Cécité bilatérale secondaire à une thrombose septique bilatérale du sinus caverneux : A propos d'un cas

S. Bennouna, H. Brarou, S. Kf.oumarou, Y. Ghallab, Y. Debagh, W. El Baroudi, A. A. Fiqhi, A. Elkhoyaali, Y. Mouzari (Rabat)

Approche échographique du traumatisme oculaire : Eléments clés à rechercher

E. Housni, A. Oualidi (Casablanca)

Endophtalmie endogène unilatérale chez un nouveau-né de 7 jours : A propos d'un cas

S. Kabbaj, S. Lekbich, L. Mkhairi, S. Tazi, A. Heddoun, H. Moutei, F. Chraibi, M. Abdellaoui, I. Benatiya Andaloussi (Fès)

Descémétocèle et acétazolamide : Une stratégie pharmacologique précoce pour préserver l'oeil

K. Majidi, E. M. Hadiri, Y. Tlemcani, S. Belghmaidi, A. Moutaouakil (Marrakech)

Urgences ophtalmologiques au CHU Mohammed VI de Marrakech : Optimisation du tri, de la prise en charge et retours d'expérience

S. Chaabane, H. Ahmed Taleb, Y. Sobhi, Y. Tlemcani, S. Belghmidi, A. Moutaouakil (Marrakech)

Derrière une papille œdématisée... et si c'était une papillopathie diabétique ? La papillopathie diabétique : Une entité rare à ne pas méconnaître

L. Mkhairi, Y. El-hachimi, O. Belcadi, Y. Terrab, A. Heddoun, H. Moutei, F. Chraibi, M. Abdellaoui, I. Benatiya Andaloussi (Fès)

Apport de la greffe de membrane amniotique dans la prise en charge des perforations cornéennes d'origine inflammatoire : A propos d'un cas

Z. Ajarra, A. Hamdaoui, S. Ouazzani Touhami, Y. Tlemcani, S. Belghmaidi, A. Moutaouakil (Marrakech)

Endophtalmie inaugurale d'une infection méningococcique disséminée

S. Dilal, A. Alouadi, M. Ardad, C. Treyi, N. El Haddad, A. Hajjoubi, C. Khodriss, M. El Bahloul (Tanger)

Urgences en ophtalmologie pédiatrique : Atteintes du segment antérieur lors des contusions dans les traumatismes oculaires à globe fermé chez l'enfant

B. Sabri, S. Ettouri, I. Laabi, Z. Laftimi, G. Daghouj, L. El Maaloum, B. Allali, A. El Kettani (Casablanca)



04 au 07 Février 2026

E-Posters

Cellulite orbitaire compliquée d'empyème cérébral chez l'enfant : Une urgence médico-chirurgicale à ne pas méconnaître

W. Baraket, F. Tehari, Z. Laftimi, G. Daghouj, B. Allali, A. El Kettani (Casablanca)

Projection oculaire de sève d'Euphorbia : Une urgence ophtalmologique méconnue - à propos de trois cas

S. Al Samawi, J. Chafi, M. A. Hammouche, M. R. Bentouhami, Y. Hidan, A. Mchachi, L. Benhmidoune, R. Rachid (Casablanca)

Les traumatismes oculaires à globe ouvert : Une urgence ophtalmologique majeure - à propos de 92 cas

L. Boulterhcha, F.Z. Kassimi, K. Hamdi, C. Bouchareb, B. Haboucha, F. Mabrouki, A. Maadane, R. Sekhsoukh (Oujda)

Avulsion palpébrale traumatique : Technique de réparation plan-par-plan et résultats fonctionnels

K. Awore, Y. Azaro (Rabat)
L. J. V. Eriga, A. A. Mouinga (Libreville)

Quand l'œil alerte sur le corps : Une cellulite orbitaire révélatrice de VIH

K. Garti, Y. Rohi, I. Arajdal, Y. Tlemcani, S. Belghmaidi, A. Moutaouakil (Marrakech)

Panuvéite bilatérale post-traumatique : Penser à l'ophtalmie sympathique

Y. Belahmer, J. Chafi, Y. Hidan (Casablanca)

La rétinopathie de Purtscher : A propos de 4 cas

H. Haouache, S. Guerraou, A. Choukri, S. Kabbaj, B. Lazrak, H. Moutei, F. Chraïbi, M. Abdellaoui, I. Benatiya Andaloussi (Fès)

La gestion d'une endophtalmie endogène dans le contexte d'une urgence vitale : A propos de 4 cas

I. Majidi, H. EL Haik, M. Ardad, N. El Cheairi, S. Dilal, S. Chekroun, C. Khodriss, M. El Bahloul (Tanger)

Les traumatismes oculaires ouverts : Expérience du service d'ophtalmologie adulte, hôpital 20 Août, CHU Ibn Rochd, Casablanca

M. Benkirane, F.Z. Ibnouzahir, M. A. Hammouche, M. R. Bentouhami, Y. Hidan, A. Mchachi, L. Benhmidoune, R. Rachid (Casablanca)

Les complications post-traumatiques du segment postérieur : A propos de 21 CAS

H. Yasmine, Y. Laarif, T. Boutaj, E. J. Abdelatif, L.O. Cherkaoui (Rabat)

Du souffle à la surface oculaire : Une kérato-conjonctivite bilatérale au cours d'une infection à Mycoplasma pneumoniae

O. Amara, M. Aissaoui, Z. Laftimi, G. Daghouj, B. Allali, A. El Kettani (Casablanca)

Baisse de l'acuité visuelle, félin en cause : Exploration diagnostique d'une neurorétinite liée à Bartonella henselae

B. Sabri, S. Ettouri, I. El Mhini, Z. Laftimi, G. Daghouj, L. El Maaloum, B. Allali, A. El Kettani (Casablanca)



04 au 07 Février 2026

E-Posters

Cellulite orbitaire : Place du scanner

I. Laabi, N. Bouhazzama, S. Achraf, Z. Laftimi, G. Daghouj, B. Allali, A. El Kettani (Casablanca)

Cellulite orbitaire bilatérale compliquée de thrombose des sinus caverneux : A propos d'un cas

K. Ndong, S. Dabou, M. Mohamed, O. Janati, J. Mohamed, A. El Ouafi (Meknès)

Découverte fortuite de la polykystose iridociliaire mimant un iris plateau

R. Boushaba, S. Sbyaa, A. Iraqui, N. G. Labo, L. Serghini, E. Abdallah (Rabat)

De l'urétrite à la cécité potentielle : Une alerte sur la kérato-conjonctivite gonococcique

K. Awore, Y. H. A. Yonli, S. Kfoumarou, A. D. Yaya-Oye (Rabat)
L. J. V. Eriga, M. F. Brahim, A. A. Mouinga (Libreville)

De la baisse brutale de la vision à l'urgence vasculaire : A propos d'un cas d'occlusion de l'artère centrale de la rétine

H. Zaidane, Q. Sophia, A. Tazi, M. A. Hammouche, M. R. Bentouhami, Y. Hidan,
A. Mchachi, L. Benhmidoune, R. Rachid (Casablanca)

Airbag et œil : Quand la sécurité devient une agression

J. E. Adil, R. Boushaba, L. Rostoum, Y. Akannour, L. Serghini, E. Abdallah (Rabat)

Abcès de cornée à Fusarium sur kératite neurotrophique : Défi diagnostique et approche thérapeutique

A. R. Idihia, O. Moussaid, C. Reinhart, J. Laakri, N. Abbassi, S. Kanazy, A. Lekhlifi,
N. Bouslous, M. O. Moustaine (Agadir)

Section bilatérale des nerfs optiques suite à un traumatisme balistique

N. Oussman, S. Hida, W. Mubikay, C. Ahkim, C. Nour, F. Mabrouki, A. Maadane, R. Sekhsoukh (Oujda)

Névrite Optique bilatérale à Cytomégalo-virus (CMV) chez l'immunocompétent : A propos d'un cas

F. E. Hjej, M. Senhaji, F. Lachkar, M. Bennani, Y. ER-Rabhi, H. Moutei, F. Chraibi, M. Abdellaoui,
I. Benatiya Andaloussi (Fès)

Urgence ophtalmologique rare : Nécrose sclérale bilatérale au cours d'une granulomatose avec polyangéite (Wegener)

Y. Bouhafra, H. A. Eddaoui, B. Ghada, B. Bousellam, S. Sefiani, M. Boufeloussen, M. Benharbit,
N. Benchebkroune, M. Belmekki (Rabat)

Deux yeux, une urgence : Ulcère cornéen bilatéral chez un nouveau-né

S. Ouazzani Touhami, Y. Ennassimi, A. Najah, A. Hamdaoui, Y. Tlemcani, S. Belghmaidi, A. Moutaouakil (Marrakech)

Hématome intraorbitaire bilatéral spontané chez un enfant atteint de drépanocytose

M. Benchebkroun Belabbes, A. Azegouar, R. El Hachimi, S. Benchebkroun, L. O. Cherkaoui (Rabat)



04 au 07 Février 2026

E-Posters

Quand l'œil alerte : Exophtalmie révélant un esthésioneuroblastome olfactif

K. Hamdi, F.Z. Kassimi, L. Boulterhcha, B. Haboucha, C. Bouchareb, F.Z. Mabrouki, A. Maadane, R. Sekhsoukh (Oujda)

La FCC, Quand un traumatisme négligé révèle le fatal : A propos d'un cas

Y. Amine, W. El Alami, F.Z. El Badaoui, S. Ouazzani-Touhami, M. Elkharras, Y. Tlemcani, S. Belghmaidi, A. Moutaouakil (Marrakech)

Beyond hydrops: Revealing endophthalmitis in a pseudophakic eye

G. EL Quessar, Y. Oueslati, A. Houatmi, S. Bouchoucha, A. Khallouli, A. Maalej (Tunis)

Hémorragie rétrohyaloïdienne unilatérale révélant un goitre compressif

S. Nabil, H. Zaydi, M. A. Hammouche, M. R. Bentouhami, Y. Hidan, A. Mchachi, L. Benhmidoune, R. Rachid (Casablanca)

L'occlusions artérielles rétinienne chez l'adulte jeune :

Série de 4 cas cryptogéniques et rôle possible de la contraception

S. E. Labyad, A. Guechati, W. Achergui, A. Halhoul, D. Boutaib, N. Jabri, F. E.-Z. Mebrouki, A. Maadane, R. Sekhsoukh (Oujda)

Myélome multiple révélé par une occlusion de branche veineuse rétinienne associée à des taches de Roth : A propos d'un cas

S. Elbnaoui, S. Lekbich, M. Morchid, K. Amri, H. Moutei, F. Chraïbi, M. Abdellaoui, I. Benatiya Andaloussi (Fès)

Luxation sous-conjonctivale du cristallin post-traumatique : A propos d'un cas

K. Bourdouane, Y. Akannour, I. Fatima, L. Serghini, E. Abdallah (Rabat)

Iridodialyse traumatique traitée par iridopexie : A propos d'un cas

A. Yamani, O. Serji, M. Baddi, J. Houissa, M. Alkteish, F. Mabrouki, A. Maadane, R. Sekhsoukh (Oujda)

Infections corneennes : Quelle place pour le pack-CXL ? Expérience de notre service

S. Chekroun, M. El Barkani, M. Ardad, C. Treyi, S. Dilal, S. Benjelloun, C. Khodriss, M. El Bahloul (Tanger)

Urgences ophtalmologiques : Quand chaque heure compte

S. Houti, O. Amara, L. Sefrioui, G. Daghouj, B. Allali, K. El Kettani (Casablanca)

Acide chlorhydrique : Chaque seconde compte

J. E. Adil, M. Mellal, M. Beitar, Y. Akannour, L. Serghini, E. Abdallah (Rabat)

Endophtalmie endogene

S. Majed Sulaiman Al-Mheid, Z. Jebabra, S. Dabou, A. Bouzidi, A. El Ouafi (Meknès)
W. Amraoui (Tanger)

ARN syndrome : Une course contre la montre pour sauver la vision

N. Leknani, M. A. Hammouche, R. Rachid, Y. Hidan, M. R. Bentouhami (Casablanca)

Céphalées et cécité subite : Une adolescente face au défi du Vogt-Koyanagi-Harada

I. Kadhi, T. Adam, B. El Hachimi, N. Boutimzine, L. O. Cherkaoui (Rabat)



04 au 07 Février 2026

E-Posters

De la peau à l'œil : Une endophtalmie endogène compliquant une érysipèle bilatérale

J. Bouabid, Z. Jaouher, Y. Tlemcani, S. Belghmaidi, A. Moutaouakil (Marrakech)

Un adénome hypophysaire révélé par une choroïdopathie séreuse centrale bilatérale atypique : A propos d'un cas

D. Boutaib, A. Guechati, W. Achergui, S. E. Labyad, A. Halhoul, C.-E. Moussa, R. Sekhsoukh, A. Maadane, F. Mabrouki (Oujda)

Quand l'oeil évite la biopsie en urgence : Lenticone antérieur révélateur d'un syndrome d'Alport

S. Jamil, K. Bouayad, S. Drissi Touzani, I. Maarouf, A. Razzak, M. Bouazza, M. Elbelhadji (Casablanca)
A. Oubaaz (Rabat)

Quand une lésion pseudo-ptérygienne cache un carcinome épidermoïde conjonctival : A propos d'un cas

L. Boulterhcha, F.Z. Kassimi, K. Hamdi, C. Bouchareb, B. Haboucha, F. Mabrouki, A. Maadane, R. Sekhsoukh (Oujda)

Kératite herpétique bilatérale révélant une infection rétrovirale : A propos d'un cas

M. Khalfaoui Hassani, A. Falahi, M. A. Hammouche, M. R. Bentouhami, Y. Hidan, A. Mchachi, L. Benhmidoune, R. Rachid (Casablanca)

Quand le cœur contamine l'œil : Une endophtalmie endogène révélant une endocardite bactérienne

W. Es Samlali, S. Ghallab, M. A. Hammouche, M. R. Bentouhami, Y. Hidan, A. Mchachi, L. Benhmidoune, R. Rachid (Casablanca)

La Nanophtalmie dans ses états - urgences, chirurgie de cataracte et vitrectomie

A. D. Yaya-Oye, I. Jeddou, S. Laaouina, K. F. Oumarou Sambou, Y. H. A. Yonli, M. Belamine, A. Elkhoyaali, A. Fiqhi, Y. Mouzari (Rabat)

Hématome rétinien isolé : Une découverte qui en cache une autre

N. Jabri, A. Guechati, W. Achergui, S. E. Labyad, A. Halhoul, F. E.-Z. Mebrouki, A. Maadane, R. Sekhsoukh (Oujda)

Chorioretinitis sclopetaria : Une urgence ophtalmologique souvent méconnue. A propos de deux observations

W. Mubikay, N. Oussman, F.Z. Benzerga, C. Nour, S. Hida, C. Ahkim, F. Mabrouki, A. Maadane, R. Sekhsoukh (Oujda)

Exophtalmie unilatérale révélant une leucémie aiguë myéloblastique chez un enfant : A propos d'un cas

F. Guidouni, S. Allaoui, Y. Tlemcani, S. Belghmaidi, A. Moutaouakil (Marrakech)

Apport de l'oct et la photographie du fond d'œil dans les urgences ophtalmologiques : Etude descriptive de l'hôpital militaire Mohamed V de Rabat

H. Brarou, F. Aissam, Y. Bensaoud, C. Bouabbadi, Y. Achegri, N. Belayachi, A. Elkhoyaali, Y. Mouzari (Rabat)



04 au 07 Février 2026

E-Posters

Eclatement spontané bilatéral du globe oculaire au cours d'une septicémie à point de départ urinaire : Un cas exceptionnel !

F.Z. Kassimi, L. Boulterhcha, K. Hamdi, C. Bouchareb, B. Haboucha, M. Hajji, A. Maadane, F.Z. Mebrouki, R. Sekhsoukh (Oujda)

Quand la Kératite Varicelleuse Met la Vue en Péril : A propos d'un cas

A. Lemkhoudem, M. Alfeddy, I. El Ouidani, S. Bouabbadi, H. Ait Lhaj, M. Kriet (Marrakech)
E. F. (Rabat)

Quand le regard dévoile une double vérité : Une uvéite postérieure révélatrice d'une co-infection syphilis-VIH

I. Arajdal, R. Thalal, K. Garti, T. Youness, S. Belghmaidi, A. Moutaouakil (Marrakech)

De la chorioretine au cerveau : Une toxoplasmose oculaire révélant un ADEM

W. El Alami, Y. Tlemcani, S. Belghmaidi, A. Moutaouakil (Marrakech)

Paralysie oculomotrice révélatrice d'un cancer du cavum localement avancé : A propos d'un cas

C. Nour, W. Mubikay, N. Ousmane, E. M. Soidriddine, S. Hida, F.Z. Benzerga, F. E.-Z. Mebrouki, A. Maadane, R. Sekhsoukh (Oujda)

L'AVC vu par l'oeil : Urgence neurologique derrière la pupille

E. M. Soidriddine, S. Hida, C. Nour, F.-Z. Benzerga, N. S. A. Kouevi, N. Ousmane, F. Mabrouki, A. Maadane, R. Sekhsoukh (Oujda)

Décollement séro- rétinien révélant un syndrome HELLP : A propos d'un cas

L. Chakir, Y. Tlemcani, S. Belghmaidi, A. Moutaouakil (Marrakech)

Hémorragie Rétro-Hyaloïdienne de VALSALVA Traitée Par Laser YAG : À Propod d'un cas

M. Alkteish, J. Houissa, M. Baddi, E. Y. Aya, T. Habiboullah, J. Hamadi, F. Mabrouki, A. Maadane, R. Sekhsoukh (Oujda)

Corps étranger mouvant : Ophtalmomyiase externe

S. Dabou, S. Majed Sulaiman Al-Mheid, A. Hajjaji, A. Bouzidi, A. El Ouafi (Meknès)

Association d'une rupture post-traumatique de la membrane de Bruch et d'un œdème de Berlin : A propos d'un cas

C. Nour, S. Hida, W. Mubikay, N. Ousmane, N. S. A. Kouevi, C. Ahkim, F. E.-Z. Mebrouki, A. Maadane, R. Sekhsoukh (Oujda)

Oedème papillaire révélant une insuffisance rénale chronique terminale : A propos d'un cas

L. Chakir, Y. Tlemcani, S. Belghmaidi, A. Moutaouakil (Marrakech)

Fermeture spontanée d'un trou maculaire post-traumatique chez l'enfant : Quand la rétine guérit d'elle-même

H. Azouzou, Y. El-hachimi, A. Choukri, M. Bennani, K. Amri, H. Moutei, F. Chraibi, M. Abdellaoui, I. Benatiya Andaloussi (Fès)



04 au 07 Février 2026

E-Posters

D'un suivi programmé à une urgence :

Un cristallin fragile et ses imprévus dans le syndrome de Marfan

M. Laamoumri, A. El Amri, M. Ben Chennouf, M. Tbatou, Y. Qouiqa, Y. Akannour, S. Chariba, L. Serghini, E. Abdallah (Rabat)

Hyphéma spontané révélant un anévrisme carotido-ophtalmique : A propos d'un cas

S. Laaouina, I. Jeddou, A. D. Yaya-Oye, A. Elkhoyaali, A. A. Fiqhi, Y. Mouzari (Rabat)

Une occlusion veineuse centrale de la rétine révélant une tuberculose systémique chez une jeune femme : A propos d'un cas

K. Boureguba, G. Halfi, M. R. Daoudi, S. Bennis, Z. Qabba, Y. Akannour, L. Serghini, S. Chariba, E. Abdallah (Rabat)

Nécrose rétinienne progressive (PORN syndrome) chez une patiente immunocompétente

M. Ben Chennouf, M. Laamoumri, A. El Faker, H. Errouaiti, Y. Akannour, L. Serghini, S. Chariba, Z. Hajji, E. Abdallah (Rabat)

Décollement séreux rétinien bilatéral au cours d'une pré-éclampsie sévère : A propos d'un cas

Z. Jaouher, J. Bouabid, Y. Tlemcani, S. Belghmaidi, A. Moutaouakil (Marrakech)

Quand la périphérie rétinienne s'illumine : Un cas d'anévrisme miliaire de Leber

S. Talbi, A. Hamdaoui, S. Ouazzani Touhami, Y. Tlemcani, S. Belghmaidi, A. Moutaouakil (Marrakech)

Uvéite ou glaucome : Ou bien association des deux ?

I. El Mhini, S. Ettouri, B. Sabri, Z. Laftimi, G. Daghouj, L. El Maaloum, B. Allali, A. El Kettani (Casablanca)

Énucléation pour mélanome choroïdien sur un œil à 10/10 chez une jeune de 30 ans : Quand la vie prime sur la vue

N. Elfahli, Y. Tlemcani, S. Belghmaidi, A. Moutaouakil (Marrakech)

La déhiscence cornéenne post kératoplastie transfixiante : Un accident rare au pronostic visuel engagé

C. Bouchareb, R. Sekhsoukh, F. E.-Z. Mebrouki, A. Maadane, F.Z. Kassimi, L. Boulhacha, K. Hamdi, B. Haboucha (Oujda)

Syndrome de Terson secondaire à une rupture d'anévrisme cérébral : A propos d'un cas

S. Tounsi, M. A. Hammouche, M. R. Bentouhami, Y. Hidan, A. Mchachi, L. Benhmidoune, R. Rachid (Casablanca)

Ce que l'œil révèle après le choc : Un cas de glaukomflecken post-traumatique

A. El Amri, I. Essabar, M. Laamoumri, M. El Hinbaoui, F. El Ibrahimy, Y. Akannour, L. Serghini, S. Chariba, E. Abdallah (Rabat)

Fibres à myéline mimant une ischémie rétinienne aiguë en contexte post-traumatique : A propos d'un cas

N. El Haddad, O. Boukhouk, M. Ardad, C. Treyi, S. Dilal, S. Chekroun, C. Khodriss, M. El Bahloul (Tanger)



04 au 07 Février 2026

E-Posters

Corps étranger métallique intracaméculaire : Pièges diagnostiques et bénéfices d'une extraction précoce

Y. Tazi Cherti, M. Elkasmi, A. Aneddame, Z. Laftimi, G. Daghouj, B. Allali, A. El Kettani (Casablanca)

Épisclérite à bascule révélant une spondylarthrite ankylosante

H. Zaydi, K. Fahmaoui, M. A. Hammouche, M. R. Bentouhami, Y. Hidan, A. Mchachi, L. Benhmidoune, R. Rachid (Casablanca)

Neuropathie Optique Ischémique Antérieure Non Artéritique Bilatéralisation Rapide : A Propos D'un Cas

M. Alkteish, J. Houissa, N. Said, M. E. H. Cheikh, O. Serji, S. Lakrimi, F. Mabrouki, A. Maadane, R. Sekhsoukh (Oujda)

Ophtalmie sympathique post-traumatique chez un adolescent de 17 ans : A propos d'un cas

N. S. A. Kouevi, S. Hida, C. Nour, E. M. Soidriddine, N. Ousmane, F. E.-Z. Mebrouki, A. Maadane, R. Sekhsoukh (Oujda)

Subluxation bilatérale du cristallin chez l'enfant myope : Une énigme diagnostique révélant une cause rare

A. Halhoul, A. Guechati, W. Achergui, S. E. Labyad, D. Boutaib, N. Jabri, F. E.-Z. Mebrouki, A. Maadane, R. Sekhsoukh (Oujda)

L'OCT-SA aux urgences : Un outil décisionnel pour les traumatismes oculaires ouverts

F.-Z. Ibnouzahir, M. Elkasmi, M. A. Hammouche, M. R. Bentouhami, Y. Hidan, A. Mchachi, L. Benhmidoune, R. Rachid (Casablanca)

Neuropathie optique toxique à l'Ethambutol : À propos d'un cas

A. Bajji, A. A. Najah, A. Hamdaoui, O. Misely, Y. Tlemcani, S. Belghmaidi, A. Moutaouakil (Marrakech)

Neurorétinite post-zostérienne : Complication rare mais redoutable d'un zona ophtalmique - à propos d'un cas

F. Haouach, N. Elfahli, T. Youness, S. Belghmidi, A. Moutaouakil (Marrakech)

Phacoantigenic Uveitis 20 Years After Cataract Couching (Dadsie) : A Case Report

O. Moussaid, A. R. Idihia, C. Reinhart, J. Laakri, N. Abbassi, S. Kanazy, A. Lekhlifi, N. Bouslous, M. O. Moustaine (Agadir)

Prise en charge des lacérations canaliculaires : Intubation mono canaliculaire (Mini-Monoka) versus bi canaliculaire - série de quatre cas

I. Mazari, Y. Chajir, O. Benhar, A. Dalouhamouch, F.Z. Liqali, O. Soussi, M. O. Moustaine (Agadir)
N. Bouslous (Marrakech)

Quand la peau brûle, l'oeil souffre aussi : Syndrome de Stevens-Johnson et de Lyell (série de 3 cas)

S. Sajid, Y. Hidan, M. Faris, M. A. Hammouche, M. R. Bentouhami, A. Mchachi, L. Benhmidoune, R. Rachid (Casablanca)

Quand un traitement de la goutte devient une urgence ophtalmologique : Syndrome de Lyell sous allopurinol

Z. Jaouher, J. Bouabid, Y. Tlemcani, S. Belghmaidi, A. Moutaouakil (Marrakech)



04 au 07 Février 2026

E-Posters

Petite papille, grand risque :

La NOIA non artéritique à travers cinq observations cliniques

H. Ouazzani Touhami, K. Selmani, S. Layachi, M. A. Hammouche, M. R. Bentouhami, Y. Hidan, A. Mchachi, L. Benhmidoune, R. Rachid (Casablanca)

Quand l'œil révèle un accident vasculaire cérébral

M. Elkasmi, F.Z. Ibnouzahir, M. A. Hammouche, M. R. Bentouhami, Y. Hidan, A. Mchachi, L. Benhmidoune, R. Rachid (Casablanca)

Quand la leucémie brouille le regard :

La rétinopathie leucémique au cours d'une leucémie myéloïde chronique

F. E. Ba-aqqa, J. Mohamed, S. Dabou, A. Bouzidi, A. El Ouafi (Meknès)

Hypertonie oculaire cortico-induite à la suite d'une automédication, une urgence silencieuse : A propos d'un cas

R. Bennani Kamane, O. EL Hallaoui, M. Boukssim, A. Youssef, Y. H. A. Yonli, S. Sadiki, F. Aissam, Y. Mouzari (Rabat)

De la filtration à la suppuration : Endophtalmie sur blébite - à propos d'un cas

M. A. Jabrane, A. Moutaouakil, Y. Tlemcani, S. Belghmaidi (Marrakech)

Un cas rare de cellulite orbitaire à Candida albicans chez une patiente diabétique déséquilibrée

H. A. Eddaoui, B. Bousellam, Y. Bouhafra, B. Ghada, M. Benharbit, N. Benchekroune, M. Belmekki (Rabat)

Évolution du décollement séreux de la rétine péri-papillaire nasal post-traumatique

B. Haboucha, F.Z. Kassimi, K. Hamdi, L. Boulerrhcha, C. Bouchareb, F. E.-Z. Mebrouki, A. Maadane, R. Sekhsoukh (Oujda)

Traumatisme oculo-cérébro-facial par éclatement de meuleuse :

De la suture à la reconstruction esthétique

W. Achergui, A. Guechati, S. E. Labyad, A. Halhoul, N. Jabri, D. Boutaib, F. Mabrouki, A. Maaden, R. Sekhsoukh (Oujda)

Obstruction du canalicule lacrymale : Et si l'intru était un poil?

S. Dabou, K. Ndong, M. Mohamed, J. Mohamed, A. El Ouafi (Meknès)

Quand la brûlure oculaire décolle la membrane de Descemet

I. Inchaouh (Agadir)

S. Ghallab, M.A. Hammouche, M. R. Bentouhami, Y. Hidan, A. Mchachi, L. Benhmidoune, R. Rachid (Casablanca)

Hydrops aigus : Prise en charge en urgence

G. Bakhat, N. Bou-oulja, M. L. Boubou, M. A. Chrif Ahmed, L. Serghini, Y. Akannour, S. Chariba, E. Abdallah (Rabat)

Hydrops cornéen : Quelle prise en charge à propos d'un cas

M. A. Majhoul, Y. Sobhi, Y. Tlemcani, S. Belghmaidi, A. Moutaouakil (Marrakech)

Sclérite postérieure confondue à tort avec un syndrome d'hypertension intracrânienne (HTIC) : A propos d'un cas

C. E. Moussa, A. Guechati, W. Achergui, S. E. Labyad, A. Halhoul, D. Boutaib, R. Sekhsoukh, A. Maadane, F. Mabrouki (Oujda)



04 au 07 Février 2026

E-Posters

Phtiriase ciliaire chez un jeune adulte : À Propos d'un cas

M. Timoulal, K. K. Selmani, I. Mejjali, L. Sefrioui, O. Es-samery, Z. Laftimi, G. Daghouj, L. El Maaloum, A. El Kettani (Casablanca)

Cellulite orbitaire rétroseptale secondaire à une dacryocystite chronique : A propos d'un cas

Z. Zeggar, E. Abdallah (Rabat)

Pseudo-hypopion inverse déclenché par un accès d'éternuement : A propos d'un cas

S. Nabil, H. Zaydi, M. A. Hammouche, M. R. Bentouhami, Y. Hidan, A. Mchachi, L. Benhmidoune, R. Rachid (Casablanca)

Prise en charge d'une kératite bactérienne sur lentilles de contact

C. Okamra, M. S. Salem, L. Rostoum, N. Labo, E. Abdallah (Rabat)

Rétinopathie Purtscher-like : A propos d'un cas

J. E. Adil, R. Boushaba, L. Rostoum, Y. Akannour, L. Serghini, E. Abdallah (Rabat)

Prise en charge par laser Yag d'une Hémorragie rétro hyaloidienne de valsalva : A propos d'un cas

S. Salmi, L. Arab, S. Ettouri, Z. Laftimi, G. Daghouj, L. El Maaloum, B. Allali, A. El Kettani (Casablanca)

Quand la tuberculose n'atteint pas le poumon mais l'orbite : A propos d'un cas clinique

S. Tounsi, R. Bongungu, M. A. Hammouche, M. R. Bentouhami, Y. Hidan, A. Mchachi, L. Benhmidoune, R. Rachid (Casablanca)

De l'urgence à la réhabilitation :

Parcours contrastés de deux patients de la génération Z victimes d'un hyphema total

S. E. Labyad, A. Guechati, W. Achergui, A. Halhoul, D. Boutaib, N. Jabri, F. E.-Z. Mebrouki, A. Maadane, R. Sekhsoukh (Oujda)

Œdème papillaire bilatéral révélant une tumeur du ventricule latéral chez un jeune adulte

N. Belayachi, K. F. Oumarou Sambou, O. EL Hallaoui, H. Brarou, A. A. Fiqhi, Y. Mouzari (Rabat)

Hémianopsie Bitemporale Séquellaire :

Découverte Fortuite Un An Après un Traumatisme Crânien

A. Tarfaoui, A. Lemkhoudem, I. El Ouirdani, S. Bouabbadi, H. Ait Lhaj, M. Kriet, F. El Asri (Marrakech)

Hyphema inflammatoire lors d'un abcès cornéen para-axial inférieur :

Cas clinique chez une patiente diabétique

B. Amina, K. Mohammed, R. Rachid (Casablanca)

Gestion thérapeutique d'une perforation cornéenne : Herpès sur rosacée

S. Salmi, I. Laabi, Z. Laftimi, G. Daghouj, L. El Maaloum, B. Allali, A. El Kettani (Casablanca)

Kératite virale chez un enfant de 5 ans et la place de la corticothérapie : A propos d'un cas

Z. Zeggar, E. Abdallah (Rabat)



04 au 07 Février 2026

E-Posters

Rupture post-traumatique de la membrane de Bruch : Apport de l'oct et évolution fonctionnelle

Y. Azaro, K. Awore, Z. Hajji, E. Abdallah (Rabat)

OACR sur cellulite orbitaire : Une association rare au pronostic sévère

C. Treyi, O. Zenasni, I. Majidi, N. El Cheairi, Y. El Aidi, I. El Bricchi, C. Khodri, M. El Bahloul (Tanger)

Quand un clou pénètre l'œil d'un enfant : Reconstruction anatomique et récupération visuelle

I. Kadhi, T. Adam, E. Abdellah, N. Boutimzine (Rabat)

Hémorragie intravitréenne révélatrice d'une drépanocytose SC chez un adolescent

B. Amina, B. Ghita, R. Rachid (Casablanca)

L'iridocyclite post-traumatique chez l'enfant : A propos d'un cas

S. Rhalimi, H. Rhaichi, M. A. Hammouche, M. R. Bentouhami, Y. Hidan, A. Mchachi, L. Benhmidoune, R. Rachid (Casablanca)

Corps étranger métallique intraoculaire :

Urgence diagnostique et thérapeutique - à propos d'un cas et revue de la littérature

A. Noman, C. S. M. Toinsi, S. Bencheikroun, S. Tachfouti, A. Abdellah, N. Boutimzine, L. O. Cherkaoui (Rabat)

Kératite fongique à *Fusarium* : A propos d'un cas

M. Khalfaoui Hassani, A. Falahi, M. A. Hammouche, M. R. Bentouhami, Y. Hidan, A. Mchachi, L. Benhmidoune, R. Rachid (Casablanca)

Perforation cornéenne révélant une Polyarthrite rhumatoïde

S. Ftassi (Casablanca)

La peau miroir du sang : Leucémie aiguë révélée par des tâches de Roth

F. Tah, G. Daghouj, S. Ettouri, Z. Laftimi, L. El Maaloum, B. Allali, A. El Kettani (Casablanca)

Rétinopathie de Valsalva au deuxième trimestre de grossesse : A propos d'un cas

M. Beitar, C. Bardi, L. Serghini, Y. Akannour, E. Abdallah (Rabat)

Neuroretinite stellaire : A propos d'un cas

S. Wifak, G. Bennouna, K. Salma, A. Turki, Z. Laftimi, G. Daghouj, B. Allali, A. El Kettani (Casablanca)

Quand la kératite franchit les limites : La sclère en péril, double perforation cornéenne et sclérale

N. Jabri, A. Guechati, W. Achergui, S. E. Labyad, A. Halhoul, F. E.-Z. Mebrouki, A. Maadane, R. Sekhsoukh (Oujda)

Rétinopathie de Valsalva chez une jeune patiente après un effort de toux :

Evolution favorable sous surveillance

S. Benjelloun, M. Benkirane, M. A. Hammouche, M. R. Bentouhami, Y. Hidan, A. Mchachi, L. Benhmidoune, R. Rachid (Casablanca)

Un cas de syndrome de Terson atypique chez un patient nouvellement diagnostiqué séropositif pour le VIH et atteint de méningite cryptococcique

S. Bennouna, H. Brarou, Y. Ghallab, S. Kfoumarou, Y. Debagh, W. El Baroudi, A. A. Fiqhi, Y. Mouzari, A. Elkhoyaali (Rabat)



04 au 07 Février 2026

E-Posters

Réactivation d'une kératite herpétique suite à un traumatisme cornéen chez un soudeur

S. Ibnzakour, A. Tazi, M. A. Hammouche, M. R. Bentouhami, Y. Hidan, A. Mchachi, L. Benhmidoune, R. Rachid (Casablanca)

Traumatisme oculaire : Quand la macula encaisse le coup

K. Garti, R. Thalal, I. Arajdal, Y. Tlemcani, S. Belghmaidi, A. Moutaouakil (Marrakech)

Occlusion de branche veineuse rétinienne chez un patient diabétique : Penser au-delà du diabète !

W. Achergui, A. Guechati, S. E. Labyad, A. Halhoul, N. Jabri, F. Mabrouki, A. Maaden, R. Sekhsoukh (Oujda)

Commotio Retinae de l'œil droit chez un adolescent : A propos d'un cas

D. Elyagoubi, A. Ouhadi, Z. Hilali, O. El Bassim, R. El Hachimi, L. O. Cherkaoui (Rabat)

Prise en charge d'un hématome sous maculaire post traumatique : A propos d'un cas

H. Mellah, H. Sokrat, M. A. Hammouche, M. R. Bentouhami, Y. Hidan, A. Mchachi, L. Benhmidoune, R. Rachid (Casablanca)

Management d'une uvéite aiguë bilatérale compliquée d'un syndrome d'iris plateau : Un défi diagnostique et thérapeutique

K. Boureguba, S. Bennis, G. Halfi, M. R. Daoudi, F. El Ibrahimy, Y. Akannour, L. Serghini, S. Chariba, E. Abdallah (Rabat)

Une cellulite orbitaire révélant une infection intracrânienne : A propos d'un cas

D. Khadri, S. Ettouri, K. El Hadi, Z. Laftimi, G. Daghouj, L. El Maaloum, B. Allali, A. El Kettani (Casablanca)

Trou maculaire post-traumatique : Observation d'une fermeture spontanée chez l'enfant

N. Abbassi, S. Kanazy, J. Laakri, A. Lekhlifi, N. Bouslous, M. O. Moustaine (Agadir)

Le polymorphisme lésionnel du traumatisme oculaire contusif et le défi de la prise en charge : A propos d'un cas pédiatrique

B. Haboucha, F.Z. Kassimi, K. Hamdi, L. Boulterhcha, C. Bouchareb, F. E.-Z. Mebrouki, A. Maadane, R. Sekhsoukh (Oujda)

Luxation antérieure du cristallin post-contusive : A propos d'un cas

G. Bennouna, Z. Laftimi, G. Daghouj, L. El Maaloum, B. Allali, A. El Kettani (Casablanca)

Toxoplasmose oculaire maculaire :

Une urgence diagnostique et thérapeutique menaçant le pronostic visuel

M. Mawhoub, J. Chafi, M. A. Hammouche, M. R. Bentouhami, Y. Hidan, A. Mchachi, L. Benhmidoune, R. Rachid (Casablanca)

Quand un coup change la vision : La tragédie du traumatisme oculaire contondant

K. Hamdi, F.Z. Kassimi, L. Boulterhcha, B. Haboucha, C. Bouchareb, F.Z. Mabrouki, A. Maadane, R. Sekhsoukh (Oujda)



04 au 07 Février 2026

E-Posters

Les conséquences à long terme des traumatismes oculaires sur la qualité de vie des patients

S. Hida, N. Oussman, C. Ahkim, C. Nour, E. M. Soidriddine, B. Ophtalmologie, F.Z. Mebrouki, A. Maadane, R. Sekhsoukh (Oujda)

Une chasse à l'OEIL

J. E. Adil, G. Mizdid, H. Sekkat, F.Z. Hayani, I. Essabar, L. Serghini, E. Abdallah (Rabat)

Rétinopathie de Valsalva : A propos d'un cas

M. Mellal, Z. Mellal, J. E. Adil, M. Beitar, Y. Akannour, L. Serghini, E. Abdallah (Rabat)

Quand la vue sauve la vie :

Tortuosités artérioveineuses rétinienne bilatérales révélant une cardiopathie ischémique sévère

Y. Lakhdim, Y. Benboujida, M. A. Hammouche, M. R. Bentouhami, Y. Hidan, A. Mchachi, L. Benhmidoune, R. Rachid (Casablanca)

Le glaucome malin : Entre complexité diagnostique et défi thérapeutique

A. Bouimtarhan, C. Bouabbadi, Y. Achegri, Y. Debagh, S. Sadiki, A. A. Fiqhi, A. Elkhoulali, Y. Mouzari (Rabat)

Luxation antérieure du cristallin suite à une dabsie reçue aux urgences

H. Ellatifi, S. Belghmaidi, Y. Tlemcani, A. Moutaouakil (Marrakech)

L'endophtalmie post-opératoire : Urgence post-chirurgicale redoutable - à propos d'un cas

Y. Benboujida, Y. Lakhdim, Y. Hidan, M. A. Hammouche, M. R. Bentouhami, A. Mchachi, L. Benhmidoune, R. Rachid (Casablanca)

Un strabisme d'apparence anodine :

Découverte inattendue d'une persistance du vitré primitif chez l'enfant

M. Laamoumri, M. Ben Chennouf, Y. Khazrouni, Y. El Ouazzani, F. El Ibrahimy, Y. Akannour, L. Serghini, S. Chariba, E. Abdallah (Rabat)

Eclatement du globe oculaire

S. Majed Sulaiman Al-Mheid, Z. Jebabra, S. Dabou, A. Hajjaji, A. Bouzidi, A. El Ouafi (Meknès)

Rupture post-traumatique de la membrane de Bruch : A propos d'un cas

M. Beitar, C. Bardi, Y. Akannour, L. Serghini, E. Abdallah (Rabat)

Lavage oculaire aux urgences : Technique et indications

O. Es-samery, B. Sabri, H. El Ayoubi, Z. Laftimi, G. Daghouj, L. El Maaloum, B. Allali, A. El Kettani (Casablanca)

Leucocorie de l'enfant : Quand un reflet devient une alerte

M. Ammar, S. Ettouri, Z. Laftimi, G. Daghouj, L. El Maaloum, B. Allali, A. El Kettani (Casablanca)

L'ulcère de cornée, mille diagnostics : Le pemphigoïde bulleux en embuscade

H. Rhaichi, S. Rhalimi (Casablanca)

Réparation des lésions traumatiques des paupières :

Principes de prise en charge et résultats fonctionnels

A. Maghraoui, M. Sghyar, Z. Bentaj, M. Bennani, A. Heddoun, I. Benatiya Andaloussi, M. Abdellaoui, F. Chraïbi, H. Moutei (Fès)



04 au 07 Février 2026

E-Posters

Ulcère de cornée aux urgences

S. Rhalib, S. Bouderkha, Z. Laftimi, G. Daghhouj, B. Allali, A. El Kettani (Casablanca)

La gestion de la rupture zonulaire dans les traumatismes oculaires

S. Hida (Rabat)

N. Oussman, W. Mubikay, C. Ahkim, E. M. Soidriddine, F. E.-Z. Mebrouki, A. Maadane, R. Sekhsoukh (Oujda)



04 au 07 Février 2026

E-Posters

Cataracte

Analyse descriptive de la chirurgie combinée dans la cataracte post-traumatique : A propos de 20 cas

A. El Amri, M. Laamoumri, L. Arrifi, E. Afaf, F. El Ibrahim, Y. Akannour, L. Serghini, S. Chariba, E. Abdallah (Rabat)

Application of heads up visualisation system in ophthalmology surgery

C. Sidi Aly, S. Ettouri, E. M. Lehbibe, Z. Laftimi, G. Daghouj, L. El Maaloum, B. Allali, A. El Kettani (Casablanca)

Le syndrome pseudo-exfoliatif chez les patients programmes pour chirurgie de cataracte

O. Misely, A. Najah, Y. Ennassimi, R. Thalal, A. Hamdaoui, S. Ouazzani Touhami, Y. Tlemcani, S. Belghmaidi, A. Moutaouakil (Marrakech)

Phaco sous contraintes : Préserver l'endothélium et les zonules

M. E. W. En-nasery, S. Lekbich, M. Morchid, S. Tazi, I. Laamoud, H. Moutei, F. Chraïbi, M. Abdellaoui, I. Benatiya Andaloussi (Fès)

Gérer les fausses alertes en chirurgie de la cataracte : Le piège du cortex

N. Abbassi, S. Kanazy, A. R. Idihia, A. Lekhlifi, N. Bouslous, M. O. Moustaine (Agadir)

Vision restaurée, bien-être retrouvé :

Retentissement fonctionnel et psychologique de la chirurgie de la cataracte

S. Ghallab, W. Es samlali, K. Benrandan, M. A. Hammouche, M. R. Bentouhami, Y. Hidan, A. Mchachi, L. Benhmidoune, R. Rachid (Casablanca)

Rupture spontanée de la capsule du cristallin dans une cataracte sénile hypermature avec résorption spontanée du noyau sans réaction inflammatoire : A propos d'un cas

A. Hamidi Alaoui, J. Mohamed, O. Janati, A. Hajjaji, A. Bouzidi, A. Elouafi (Meknès)

Quand la chirurgie se déroule bien ...mais la rétine dit non : OBVR post chirurgie de cataracte - à propos de 4 cas

A. Guechati, W. Achergui, S. E. Labyad, A. Halhoul, N. Jabri, D. Boutaib, F. Mabrouki, A. Maaden, R. Sekhsoukh (Oujda)

Quand les zonules branlent dans la maladie de Marfan : Entre le colobome qui esquisse et l'ectopie qui emporte

K. Majidi, E. M. Hadiri, Y. Tlemcani, S. Belghmaidi, A. Moutaouakil (Marrakech)

Brain and eye: Wich association between cataract and neurodegeneration ?

C. Sidi Aly, S. Ettouri, E. M. Lehbibe, Z. Laftimi, G. Daghouj, L. El Maaloum, B. Allali, A. El Kettani (Casablanca)

Syndrome d'Irvine-Gass :

Une complication typique de la chirurgie de la cataracte

T. Habiboullah, J. Hamadi, M. Baddi, M. E. H. Cheikh, M. Alkteish, F. Mabrouki, A. Maadane, R. Sekhsoukh, J. Houissa (Oujda)



04 au 07 Février 2026

E-Posters

Chirurgie de cataracte :

La main du chirurgien ou l'œil du laser ? Revue narrative de la littérature

M. W. Lahlou Amine, M. K. M.khamayli, A. Taleb Farhat, M. Idriss, R. Benmoussa, L. Mouhib, M. El Belhadji, K. Reda, A. Oubaaz (Casablanca)

Gestion de complications lors de la chirurgie de la cataracte

A. Raiss (Casablanca)

Le syndrome d'Irvine-Gass post-phacoémulsification : A propos d'un cas

A. Mortaki, Y. Hidan, M. A. Hammouche, M. R. Bentouhami, A. Mchachi, L. Benhmidoune, R. Rachid (Casablanca)

Cataracte en rosace aiguë post-traumatique révélée aux urgences ophtalmologiques

E. M. Soidriddine, S. Hida, C. Nour, N. S. A. Kouevi, F-Z. Benzerga, N. Ousmane, F. Mabrouki, A. Maadane, R. Sekhsoukh (Oujda)



04 au 07 Février 2026

E-Posters

Glaucomes

Glaucome pré-périmétrique : Que peut-on retenir des examens structuraux ?

Y. Ghallab, A. Youssef, S. Azib, Y. Debagh, S. Bennouna, A. Elkhoyaali, F. Aissam, Y. Mouzari (Rabat)

Glaucome cortisonique : Quand l'automédication mène à la cécité

A. hamdaoui, Y. Ennassimi, A. Najah, S. Ouazzani Touhami, Y. Tlemcani, S. Belghmaidi, A. Moutaoukil (Marrakech)

Le glaucome malin aphaque : Un cas extrêmement rare

A. Boubekri, S. Guerraou, L. Mkhairi, M. Karrat, H. Azouzou, H. Moutei, F. Chraibi, M. Abdellaoui, I. Benatiya Andaloussi (Fès)

Gestion d'une HTIO refractaire secondaire a la triamcinolone

A. Laktaoui, E. A. (Rabat)

Place de la trabéculéctomie avec iridotomie périphérique et 5-fluorouracile dans le glaucome congénital : Série prospective préliminaire (8 patients, 10 yeux)

G. Alaoui M'hamdi, O. Jellali, G. bakhat, K. Bourdouane, Y. Akannour, L. Serghini, S. Chariba, E. Abdallah (Rabat)

Corps étranger intraoculaire et hypertonie oculaire : Quand le véritable coupable n'est pas celui qu'on croit

R. Thalal, A. Najah, Y. Ennassimi, O. Misely, A. hamdaoui, S. Ouazzani Touhami, S. Belghmaidi, A. Moutaouakil (Marrakech) - Y. Tlemcani (Rabat);

Glaucome secondaire à une récession de l'angle iridocornéen post-traumatique : A propos d'un cas

A. Noman, C. S. M. Toinsi, R. El Hachimi, N. Taouri, S. Benchekroun, S. Tachfouti, A. Abdellah, N. Boutimzine, L. O. Cherkaoui (Rabat)

Glaucome néovasculaire : Difficultés de prise en charge ; Étude rétrospective sur 16 cas

S. Aguenau, L. Rostoum, C. S. J. Okamba, M. Kankou, E. Jalaled, R. Boushaba (Rabat)

Steroid-Induced Glaucoma: Evolution of Lyell Syndrome with Ocular Involvement

M. El Hadrani, A. Dalouhamouch, M. O. Moustaine, S. Louaya (Agadir)
N. Bouslous (Marrakech)

Contrôler l'incontrôlable :

Place des cyclo-affaiblissements dans la prise en charge des hypertonies oculaires réfractaires, étude prospective menée au CHU Hassan II de Fès

K. Amri, S. Guerraou, A. Boubekri, M. Drissi El-Bouzaidi, A. Sobrani, H. Moutei, F. Chraibi, M. Abdellaoui, I. Benatiya Andaloussi (Fès)

Effet du magnésium chez les patients atteints de glaucome à angle ouvert primaire (GPAO)

Y. Ghallab, A. Youssef, S. Azib, Y. Debagh, S. Bennouna, A. Elkhoyaali, F. Aissam, Y. Mouzari (Rabat)

Iridoplastie périphérique au laser pour le traitement du glaucome à angle fermé

H. El Ayouki, S. Bouderkha, S. Rhalib, Z. Laftimi, G. Daghouj, B. Allali, A. El Kettani (Casablanca)



04 au 07 Février 2026

E-Posters

Rétine chirurgicale

Rétine entre attachement et décollement... la course contre la montre des décollements mac on Profil des décollements de rétine rhégmato-gène mac ON au sein du service d'ophtalmologie : à propos de 22 cas en 1 an

L. Mkhairi, W. Ennacery, M. Morchid, M. Drissi El-Bouzaidi, Y. ER-Rabhi, H. Moutei, F. Chraïbi, M. Abdellaoui, I. Benatiya Andaloussi (Fès)

L'intérêt de la vitrectomie dans la PEC des hémorragies intravitréennes: à propos de 140 cas

C. Bouchareb, R. Sekhsoukh, A. Maadane, F. E.-Z. Mebrouki, F.Z. Kassimi, K. Hamdi, L. boulerhcha, B. Haboucha (Oujda)

Les décollements de rétine par déchirure géante

M. Senhaji, I. Jane, A. Boubekri, M. Karrat, K. Barja, H. Moutei, F. Chraïbi, M. Abdellaoui, I. Benatiya Andaloussi (Fès)

Les corps étrangers intra-oculaire :

**De l'urgence aux résultats chirurgicaux et facteurs pronostiques ;
Revue de 6 ans au CHU Mohammed VI de Marrakech**

A. Mouhcine, H. Ahmed Taleb, I. Hajji, S. Chaabane, S. Orfi, Y. Tlemcani, S. Belghmaïdi, A. Moutaouakil (Marrakech)

Traumatisme oculaire :

Quand la rétine se détache ! Aspect clinique, thérapeutique et évolutif

S. Orfi, H. Safi, S. Chaabane, Y. Sobhi, A. Mouhcine, Y. Tlemcani, S. Belghmaïdi, A. Moutaouakil (Marrakech)

**Scleral Dehiscence Following 23-Gauge Pars Plana Vitrectomy
for Retinal Detachment Repair in a Patient with Marfan Syndrome**

H. Safi, Y. Tlemcani, S. Belghmaïdi, A. Moutaouakil (Marrakech)

Tamponnades intra-vitréennes : Gaz ou silicone ? Le bon choix selon l'indication - mini série de cas

A. Rami, N. El-khnissi, S. Chatoui, S. Louaya (Agadir)

Décollement de rétine rhégmato-gène post-capsulotomie postérieure chez une patiente monophthalme : Urgence diagnostique et thérapeutique dans un œil à haut risque

A. Dalouhamouch, M. El Hadrani, N. Bouslous, M. O. Moustaine, S. Louaya (Agadir)

**Colobome choroïdénien compliqué d'un décollement de rétine :
A propos d'un cas**

G. Kadri Hassani, S. Salmi, E. M. Lehbibe, Z. Laftimi, G. Daghouj, L. El Maaloum, B. Allali, A. El Kettani (Casablanca)

Hyperpion de silicone : A propos d'un cas

A. Ouahdi, A. Tihirte, A. Anas, Y. Saghir, N. Taouri, S. Bencheckroun, A. Abdellah, L. O. Cherkaoui (Rabat)

The Enigma of Drusen Disappearance in Age-Related Macular Degeneration: A Systematic Review

R. Bouchikh El Jarroudi, K. Roche Fernández, A. Quin-Sanchez, J. Valentin Bravo, L. Broc Iturralde, X. Valldeperas, S. Videla (Badalona)



04 au 07 Février 2026

E-Posters

Rétine médicale

Résultats à court terme du switch vers le Faricimab chez les patients atteints de DMLA néovasculaire résistante à l'aflibercept ou au ranibizumab

A. Choukri, S. Guerraou, A. Maghraoui, S. Kabbaj, K. Barja, H. Moutei, F. Chraïbi, M. Abdellaoui, I. Benatiya Andaloussi (Fès)

Imagerie multimodale des métastases choroïdiennes : A propos de 6 cas

Z. Bentaj, S. Lekbich, F. Lachkar, M. Bennani, O. Rezzouk, H. Moutei, F. Chraïbi, M. Abdellaoui, I. Benatiya Andaloussi (Fès)

Branch retinal artery occlusion in a young patient with hyperhomocysteinemia

R. Benkirane, L. Sbai, T. Boutaj, S. Hamidi, Z. Hilali, B. Azarkan (Rabat)

Syndrome d'effusion uvéale bilatéral révélant un syndrome de Clarkson

B. Azarkan, Z. Hilali, R. Benkirane, O. Ittah, B. Nouredine, A. Amazouzi, L. O. Cherkaoui (Rabat)

Amblyopie et hypopigmentation rétinienne : Penser à l'albinisme oculaire isolé

A. Maghraoui, W. Ennacy, Z. Bentaj, S. Tazi, Y. ER-Rabhi, I. Benatiya Andaloussi, M. Abdellaoui, F. Chraïbi, H. Moutei (Fès)

Hypoplasie maculaire et basse acuité visuelle dans l'albinisme oculocutané : A propos de trois observations et revue analytique

G. Halfi, G. Alaoui M'hamdi, K. Boureguba, F. El Ibrahim, Y. Akannour, L. Serghini, S. Chariba, E. Abdallah (Rabat)

Angular Sign of Henle Fiber Layer Hyperreflectivity (ASHH) in laser pointer Maculopathy

O. Berramdane, F. E.-Z. Mebrouki, A. Maadane, R. Sekhsoukh (Oujda)

Quand un trouble métabolique mime une urgence ophtalmologique : Lipemia retinalis

T. Marrakchi, S. Ben Addou Idrissi, Z. Bentaj, S. Kabbaj, I. Laamoud, H. Moutei, F. Chraïbi, M. Abdellaoui, I. Benatiya Andaloussi (Fès)

Maculopathie au laser chez un enfant : Détection et suivi grâce à l'imagerie multimodale

H. Moutei, Y. ER-Rabhi, F. Chraïbi, M. Abdellaoui, I. Benatiya Andaloussi (Fès)

Atteinte chorio-rétinienne immuno-induite sous anti-PD-1 (pembrolizumab) : A propos d'un cas de mélanome cutané métastatique

O. Elkorno, Z. Hilali, T. Boutaj, S. Benchekroun, S. Tachfouti, LO. Cherkaoui (Rabat)

Quand le fond d'œil fait le diagnostic :

Vascularite rétinienne hémorragique révélant une tuberculose pulmonaire

L. Manssouri, M. Ibhi, K. Chaoui, H. Boukbir, I. Mazari, M. O. Moustaine, N. Bouslous (Agadir)

Une dystrophie maculaire en aile de papillon compliquée de néovascularisation choroïdienne : A propos d'un cas

O. Rezzouk, S. Lekbich, O. Belcadi, S. Kabbaj, M. Benmoussa, H. Moutei, F. Chraïbi, M. Abdellaoui, I. Benatiya Andaloussi (Fès)



04 au 07 Février 2026

E-Posters

Vogt-Koyanagi-Harada de l'enfant : Quand l'auto-immunité frappe précocement

F. Lachkar, I. Jane, Z. Bentaj, M. Benmoussa, S. Tazi, H. Moutei, F. Chraïbi, M. Abdellaoui, I. Benatiya Andaloussi (Fès)

Dystrophie de Sorsby mimant une DMLA néovasculaire : A propos d'un cas

H. Bazhar, I. Mazari, F.Z. Liqali, O. Benhar, Y. Chajire, N. Bouslous, M. O. Moustaine (Agadir)

Œil adelphe en danger : Prédire la bilatéralisation du trou maculaire idiopathique

S. Orfi, Y. Sobhi, L. Chakir, Y. Essakhi, Y. Tlemcani, S. Belghmaïdi, A. Moutaouakil (Marrakech)

Atteinte rétinienne bilatérale révélatrice d'une macroglobulinémie de Waldenström : A propos d'un cas et revue de la littérature

C. S. M. Toinsi, B. Azarkan, A. Noman, S. Benchakroune, N. Boutimzine, A. Abdellah, L. O. Cherkaoui (Rabat)

Macroanévrysme artériel rétinien compliqué d'œdème maculaire exsudatif : A propos d'un cas

S. Drissi Touzani, A. Razzak, H. Ait Amar, S. Jamil, M. Bouazza, M. El Belhadji, A. Oubaaz (Casablanca)

Diagnostic et gestion d'une déchirure géante sur rétine à plat : A propos d'un cas

Y. Sobhi, S. Orfi, M. A. Majhoul, Y. Tlemcani, S. Belghmaïdi, A. Moutaouakil (Marrakech)

Bilateral serous retinal detachment in pre-eclampsia a rare but favorable complication: Case report

H. Brarou, Y. Bensaoud, N. Belayachi, F. Aissam, A. Elkhoyaali, Y. Mouzari (Rabat)

Atteinte oculaire asymptomatique dans le cadre d'une leucémie aigue. L'enfant qui ne se plaignait de rien, enjeu d'un diagnostic précoce

M. Sghyar, S. Ben Addou Idrissi, A. Maghraoui, S. Tazi, K. Amri, H. Moutei, F. Chraïbi, M. Abdellaoui, I. Benatiya Andaloussi (Fès)

Occlusion veineuse rétinienne périphérique : Un indicateur de risque vital méconnu

B. Ziouti, O. Bouderkha, M. A. Hammouche, M. R. Bentouhami, Y. Hidan, A. Mchachi, L. Benhmidoune, R. Rachid (Casablanca)

Rétinoschisis juvénile lié à l'X à propos de 2 cas

Y. ER-Rabhi, S. Guerraou, M. Morchid, S. Tazi, A. Sobrani, H. Moutei, F. Chraïbi, M. Abdellaoui, I. Benatiya Andaloussi (Fès)

Métastase oculaire d'un adénocarcinome pulmonaire : A Propos d'un cas

N. Atangana Offiala, Y. H. A. Yonli, E. Q. D. D. D. Louzitou, A. D. Yaya-Oye, A. A. Djibo Gado, A. A. Fiqhi, Y. Mouzari, A. Elkhoyaali (Rabat)

Neurorétinite stellaire au cours de la maladie de Behçet : A propos d'un cas

A. Tazi, Y. Hidan, S. Ibnzakour, H. Zaidane, M. A. Hammouche, M. R. Bentouhami, A. Mchachi, L. Benhmidoune, R. Rachid (Casablanca)

Urgence ophtalmologique et systémique : Le rôle de la NOIA dans la détection des risques cardiovasculaires

B. Ziouti, O. Bouderkha, M. A. Hammouche, M. R. Bentouhami, Y. Hidan, A. Mchachi, L. Benhmidoune, R. Rachid (Casablanca)



04 au 07 Février 2026

E-Posters

Dystrophie maculaire vitelliforme de Best : A propos d'un cas

S. Daidai, Y. Debagh, H. Okieh, A. D. Yaya-Oye, F. Aissam, A. Elkhoyaali, Y. Mouzari (Rabat)

La toxocarose oculaire : A propos d'un cas

M. Mohamed, O. Janati, S. Dabou, A. Bouzidi, A. El Ouafi (Meknès)

Tour de voiture tamponneuse : La rétine, grande perdante de la partie

Y. Essakhi, S. Orfi, Y. Tlemcani, S. Belghmaidi, A. Moutaouakil (Marrakech)

La dystrophie fovéomaculaire vitelliforme de l'adulte : A propos d'un cas

F. E. Ba-aqqa, H. A. Abdelaziz, J. Mohamed, S. Dabou, A. Bouzidi, A. El Ouafi (Meknès)

Occlusion de l'artère centrale de la rétine révélant une HTA avec cardiopathie hypertensive

A. Laalou, M. Alfeddy, I. El Ouirdani, Y. Bennouk, S. Bouabbadi, H. Ait Lhaj, M. Kriet, F. El Asri (Marrakech)

Quand la rétine se craquelle : A la découverte des stries angioides - à propos d'un cas

A. Yazidi Alaoui, B. H.doss, R. El Hachimi, N. Boutimzine, S. Tachfouti, L.O. Cherkaoui (Rabat)

Occlusion de l'artère centrale de la rétine révélant une bicuspidie aortique

M. Gragui, S. Guerraou, Z. Bentaj, O. Benchaaboune, B. Lazrak, H. Moutei, F. Chraibi, M. Abdellaoui, I. Benatiya Andaloussi (Fès)

Choroidite serpiginieuse like bilatérale chez un jeune patient

N. Nassiri, Y. Laarif, R. El Hachimi, A. Abdellah, L. O. Cherkaoui (Rabat)

Des taches dans le fond d'œil... à la découverte d'une choroïdite multifocale

D. Abdellahi, M. Kankou, I. Barikalla, F. El Ibrahimy, Y. Akannour, E. Abdallah (Rabat)

Hémorragie rétrohyaloïdienne de Valsalva : A propos d'un cas

J. Mohamed, H. A. Abdelaziz, A. Hajjaji, A. Bouzidi, A. El Ouafi (Meknès)

Association rare d'une cicatrice de toxoplasmose rétinienne unilatérale et d'un colobome irido-rétinien controlatéral : A propos d'un cas

M. El Korno, H. Ait Amar, M. Khamaily, L. Mouhib, M. El Belhadji (Casablanca)

Rétinopathie de Purtscher unilatérale post-traumatique : A propos d'un cas

J. Mohamed, F. E. Ba-aqqa, S. Dabou, B. A., S. Iferkhass, A. El Ouafi (Meknès)

OCT A et néovaisseaux choroïdiens : 3 cas pour la pratique

M. Labhar, A. Boulanouar, A. Aziz (Rabat)

R. Farci (Perpignan)

Silicone punctal plugs as a significant risk factor for iatrogenic endophthalmitis: A case report

R. Bouchikh El Jarroudi, A. Quin-Sanchez, K. Roche Fernández, J. Valentin Bravo, L. Broc Iturralde, P. Campos Figueroa (Badalona)



04 au 07 Février 2026

E-Posters

Hémorragie rétinienne révélatrice d'une leucémie aiguë myéloïde : A propos d'un cas

L. Mernissi, M. Khamaily, L. Mouhib, M. El Belhadji (Casablanca)

OVCR : Urgence ophtalmologique révélatrice de facteurs de risque cardiovasculaires

O. Bouderkha, B. Ziouti, S. Bouderkha, M. A. Hammouche, M. R. Bentouhami, A. Mchachi, L. Benhmidoune, R. Rachid, Y. Hidan (Casablanca)

The typical imaging pattern of ASPPC about one case

H. Yasmine, Y. Laarif, T. Boutaj, E. J. Abdelatif, L. O. Cherkaoui (Rabat)

Quand il est urgent d'attendre !

S. Chebihi Hassani (Berrechid)



04 au 07 Février 2026

E-Posters

Neuro-ophtalmologie

Neuropathie optique révélant une pachyméningite tuberculeuse

M. Gragui, S. Ben Addou Idrissi, F. Lachkar, O. Benchaaboune, A. Heddoun, H. Moutei, F. Chraïbi, M. Abdellaoui, I. Benatiya Andaloussi (Fès)

Quand l'œil alerte le cerveau :

Une amaurose transitoire révélatrice d'une thrombose veineuse cérébrale profonde

L. J. V. Eriga, K. Awore, Y. H. A. Yonli, A. D. Yaya-Oye, S. Kf.oumarou (Rabat), M. F. Brahim, A. A. Mouinga (Libreville)

The particularities of ocular damage during postpartum:

A case of edematous optic neuropathy and optic neuritis in a postpartum woman

N. Achabbak, I. Kadhi, S. Ouadghiri, S. Hamidi, S. Bencheekroun, R. Elhachimi, N. Boutimzine, L. O. Cherkaoui (Rabat)

Neuropathie optique compressive secondaire à un macroadénome hypophysaire

A. Mrhari, M. Sghyar, M. Morchid, S. Kabbaj, A. Heddoun, H. Moutei, F. Chraïbi, M. Abdellaoui, I. Benatiya Andaloussi (Fès)

Neuropathie optique ischémique post opératoire d'une chirurgie de polype naso-sinusal à propos d'un cas

M. Tazi, M. E. W. En-nasery, L. Mkhairi, M. Drissi El-Bouzaidi, K. Barja, H. Moutei, F. Chraïbi, M. Abdellaoui, I. Benatiya Andaloussi (Fès)

Cédème maculo-papillaire unilatéral dans un contexte évocateur de maladie de Lyme :

A propos d'un cas

S. Sefiani, S. Bencherif, M. Boufeloussen, B. Bousellam, Y. Bouhafra, N. Bencheekroune, M. Benharbit, M. Belmekki (Rabat)

When a Painful Exophthalmos Mimics a Tumor:

An Emergency Presentation of Orbital Inflammatory Pseudotumor

Y. Bouhafra, H. A. Eddaoui, B. Ghada, B. Bousellam, S. Sefiani, A. Regragui, N. Bencheekroune, M. Benharbit, M. Belmekki (Rabat)

Au coeur d'un regard qui vacille :

Strabisme et diplopie, sentinelles méconnues du syndrome de Guillain-Barré

Y. H. A. Yonli, A. D. Yaya-Oye, O. EL Hallaoui, K. F. Oumarou Sambou, E. Q. D. D. Louzitou, R. Bennani Kamane, A. Elkhoyaali, A. A. Fiqhi, Y. Mouzari (Rabat)

Neurorétinite unilatérale sur hémiatrophie faciale progressive (hafp) de parry romberg :

Une manifestation rare de la maladie, à propos d'un cas

H. El Ayouki, Z. Morchid, Z. Laftimi, G. Daghhouj, B. Allali, A. El Kettani (Casablanca)

Note particulière sur le Syndrome de Tolosa-Hunt aux urgences ophtalmologiques

H. Ellatifi, Y. Tlemcani, S. Belghmaïdi, A. Moutaouakil (Marrakech)

Post-radiation optic neuropathy: A case report

S. Quebaili, S. Sajid, M. A. Hammouche, M. R. Bentouhami, A. Mchachi, L. Benhmidoune, R. Rachid (Casablanca)



04 au 07 Février 2026

E-Posters

Syndrome de l'apex orbitaire : A propos d'un cas

O. Serji, A. Yamani, M. Baddi, J. Houissa, M. Alkteish, F. Mabrouki, A. Maadane, R. Sekhsoukh (Oujda)

Syndrome de Wolfram : Un diagnostic à ne pas oublier

M. Benmoussa, M. Sghyar, A. Maghraoui, Y. Terrab, I. Laamoud, H. Moutei, F. Chraibi, M. Abdellaoui, I. Benatiya Andaloussi (Fès)

Présentation inhabituelle du syndrome de Tolosa Hunt

A. Daoui, A. Boussif, M. Menif, E. Ilhame, B. Sami, K. Ajbar, N. Bouslous, M. O. Moustaine (Agadir)

Céphalées rebelles révélant une neurofibromatose de type 1 chez l'enfant : Rôle clé de l'examen ophtalmologique

K. Bouayad, S. Jamil, L. Mernissi, R. Berrada, A. Razzak, M. Bouazza, M. Elbelhadji (Casablanca)
A. Oubaaz (Rabat)

Méningiome mimant une maladie d'Horton : A propos d'un cas

F. Haouach, N. Elfahli, T. Youness, S. Belghmidi, A. Moutaouakil (Marrakech)

Myélome multiple : Une cause rare de neuropathie optique

O. Janati, Z. Jebabra, H. A. Abdelaziz, A. Bouzidi, A. El Ouafi (Meknès)

De la rétine au cerveau : La névrite optique aiguë, miroir des maladies démyélinisantes

O. Bouderkha, B. Ziouti, S. Bouderkha, M. R. Bentouhami, M. A. Hammouche, Y. Hidan, R. Rachid, L. Benhmidoune, A. Mchachi (Casablanca)

Une diplopie binoculaire révélant une hémorragie méningée chez un patient hémophile de type A

Y. Fathi, S. Hamidi, R. El Hachimi, N. Boutimzine, L. O. Cherkaoui (Rabat)

De la cécité à la récupération : Le défi d'une neuropathie optique bilatérale

C. Reinhart, A. Lekhlifi, A. R. Idihia, S. kanazy, N. abbassi, J. laakri, N. Bouslous, M. O. Moustaine (Agadir)

Une cause rare de mydriase unilatérale : La pupille d'Adie

A. Hamidi Alaoui, A. Hajjaji, J. Mohamed, O. Janati, A. Bouzidi, A. Elouafi (Meknès)

Macroadénome Hypophysaire découvert en ophtalmologie à l'occasion d'une exotropie : A propos d'un cas

E. Q. D. D. Louzitou, M. Belamine, A. D. Yaya-Oye, Y. Ghallab, N. Atangana Offiala, Y. H. A. Yonli, O. Niabia Ganga, M. Belmalih, Y. Mouzari (Rabat)

When the Eye Speaks for the Brain: Central Retinal Artery Occlusion as the First Warning of Carotid Dissection

I. Kninech, S. Ettouri, Z. Laftimi, G. Daghouj, L. El Maaloum, B. Allali, A. El Kettani (Casablanca)



04 au 07 Février 2026

E-Posters

Pathologie orbito-palpébrale

Kystes hydatiques orbitaires primaires : Série de trois cas en zone d'endémie

S. Ben Addou Idrissi, M. Senhaji, O. Belcadi, M. Drissi El-Bouzaidi, H. Azouzou, H. Moutei, F. Chraïbi, M. Abdellaoui, I. Benatiya Andaloussi (Fès)

Le ptosis après injection de toxine botulique

I. Jane, Y. El-hachimi, L. Mkhairi, O. Benchaaboune, O. Rezzouk, H. Moutei, F. Chraïbi, M. Abdellaoui, I. Benatiya Andaloussi (Fès)

Quand le mélanome conjonctival dépasse les limites

M. R. Daoudi, G. bakhat, K. Boureguba, F. El Ibrahim, Y. Akannour, S. Chariba, L. Serghini, E. Abdallah (Rabat)

Quand la thyroïdite de Hashimoto se complique d'orbitopathie : A propos d'un cas inhabituel

S. Samia, I. Jane, Z. Bentaj, Y. Terrab, H. Azouzou, H. Moutei, F. Chraïbi, M. Abdellaoui, I. Benatiya Andaloussi (Fès)

Myosite orbitaire idiopathique : A propos d'un cas

I. Omari, K. Selmani, M. A. Hammouche, M. R. Bentouhami, Y. Hidan, A. Mchachi, L. Benhmidoune, R. Rachid (Casablanca)

Ptosis congénital révélant un syndrome distichiasis-lymphoedème : A propos d'un cas

A. Falahi, H. Ait Lhaj, A. Said, M. Khalfaoui Hassani, R. Rachid (Marrakech)

Exophtalmie unilatérale révélant un ostéome-ostéoïde ethmoïdo-orbitaire chez un patient de 14 ans : A propos d'un cas

F. E. Hjej, Y. El-hachimi, T. Marrakchi, S. Tazi, I. Laamoud, H. Moutei, F. Chraïbi, M. Abdellaoui, I. Benatiya Andaloussi (Fès)

Un emphysème orbitaire non traumatique révélant un ostéome ethmoïdale géant

K. Fahmaoui, E. Housni, B. Mazraoui, M. A. Hammouche, M. R. Bentouhami, Y. Hidan, A. Mchachi, L. Benhmidoune, R. Rachid (Casablanca)

Résumé – Lymphome non hodgkinien orbitaire gauche : A propos d'un cas

M. Benkirane, S. Benjelloun, M. A. Hammouche, M. R. Bentouhami, Y. Hidan, A. Mchachi, L. Benhmidoune, R. Rachid (Casablanca)

Tumeur inflammatoire de l'orbite révélant une tuberculose : A propos d'un cas

S. Tazi, M. Senhaji, A. Choukri, Y. Terrab, A. Sobrani, H. Moutei, F. Chraïbi, M. Abdellaoui, I. Benatiya Andaloussi (Fès)

Une atteinte palpébrale atypique révélant une origine infectieuse rare : A propos d'un cas clinique

O. Dahreddine, L. Mouhib, H. Ait Amar, H. Safwate, M. Khamaily, M. El Belhadji, A. Oubaaz (Casablanca)

Une tuméfaction palpébrale supérieur révélant un corps étranger organique intra-orbitaire négligé chez un enfant : A propos d'un cas

M. Rafya, Z. Laftimi, G. Daghouj, L. El Maaloum, B. Allali, A. El Kettani (Casablanca)



04 au 07 Février 2026

E-Posters

Neurofibromatose type 1 avec atteinte oculaire : A propos d'un cas

M. Elmoumni, M. Sidki, M. A. Hammouche, M. R. Bentouhami, Y. Hidan, A. Mchachi, L. Benhmidoune, R. Rachid (Casablanca)

Complications oculaires du xeroderma pigmentosum : A propos d'un cas clinique

O. Soussi, Y. Chajire, C. Soussi, N. Bouslous, M. O. Moustaine (Agadir)



04 au 07 Février 2026

E-Posters

Pathologie cornéenne et de surface

La greffe de la membrane amniotique humaine pour les pathologies de la surface oculaire : Une étude prospective à propos de 27 cas

Y. El-hachimi, S. Guerraou, O. Belcadi, M. Bennani, K. Barja, H. Moutei, F. Chraibi, M. Abdellaoui, I. Benatiya Andaloussi (Fès)

Sécheresse oculaire et dysfonctionnement méibomien chez le diabétique de type 2 : corrélations avec le contrôle glycémique et la sévérité de la rétinopathie diabétique

K. Fahmaoui, W. Es samlali, M. Khalfaoui Hassani, M. A. Hammouche, M. R. Bentouhami, Y. Hidan, A. Mchachi, L. Benhmidoune, R. Rachid (Casablanca)

Evaluation des vices de réfraction avant et après la chirurgie du ptérygion avec auto greffe conjonctivale

S. Benjelloun, M. Benkirane, M. A. Hammouche, M. R. Bentouhami, Y. Hidan, A. Mchachi, L. Benhmidoune, R. Rachid (Casablanca)

Hydrops de cornée en urgence ophtalmologique : Approche diagnostique et thérapeutique à propos de 20 cas

S. wifak, A. Rami, K. El Hadi, S. Ettouri, Z. Laftimi, G. Daghhouj, B. Allali, A. El Kettani (Casablanca)

Options de traitement micro-invasif après complications chirurgicales ophtalmiques. Ce travail a été présenté au congrès annuel des chirurgiens ophtalmologistes allemands DOC 2025 NUEREMBERG

H. Aaliouet (Casablanca)

Traitement du kératocône par Total Corneal Wavefront TransPRK : Résultats fonctionnels sur une série de 85 yeux

K. Nayme, M. Chahbi, N. Saifaoui (Casablanca)

Signature clinique - OCT de la kératite virale : Modèle diagnostique et score à trois items pour l'aide à la décision

S. Ben Addou Idrissi, M. E. W. En-nasery, O. Belcadi, S. Kabbaj, B. Lazrak, H. Moutei, F. Chraibi, M. Abdellaoui, I. Benatiya Andaloussi (Fès)

Rejet de greffe de cornée : Quel devenir pour le greffon ?

R. Thalal, Y. Ennassimi, A. Najah, O. Misely, S. Ouazzani Touhami, A. hamdaoui, Y. Tlemcani, S. Belghmaidi, A. Moutaouakil (Marrakech)

Abcès cornéen sur lentille de contact mini-sclérale : A propos d'un cas

I. Barikalla, M. Laamoumri, M. Tbatou, M. Ben Chennouf, M. El Hinbaoui, Y. Akannour, F. El Ibrahimi, L. Serghini, E. Abdallah (Rabat)

Apport du C-Diag dans le dépistage de la sécheresse oculaire liée à l'usage prolongé des écrans : Etude auprès du personnel hospitalier

K. Bouayad, S. Jamil, S. Drissi Touzani, I. Maarouf, A. Razzak, M. Bouazza, M. Elbelhadji, A. Oubaaz (Casablanca)



04 au 07 Février 2026

E-Posters

Sécheresse oculaire chez les candidats de chirurgie de cataracte

A. Ouhadi, Y. Saghir, O. El Yalaoui, A. Anas, A. Tihirte, N. Taouri, A. Abdellah, L. O. Cherkaoui (Rabat)

Une pression intraoculaire contrôlée : Pour une surface oculaire sacrifiée!?

H. Azouzou, I. Jane, M. Morchid, M. Bennani, O. Rezzouk, H. Moutei, F. Chraibi, M. Abdellaoui, I. Benatiya Andaloussi (Fès)

Caractéristiques tomographiques des endothélites herpétiques

N. Laaribi, K. Reda (Rabat)

Quand la cornée se fissure : Regards croisés sur les hydrops au CHU Hassan II de Fès - à propos d'une série de 11 cas au CHU Hassan 2 de Fès

K. Amri, S. Ben Addou Idrissi, Z. Bentaj, M. Drissi El-Bouzaidi, O. Rezzouk, H. Moutei, F. Chraibi, M. Abdellaoui, I. Benatiya Andaloussi (Fès)

Management of Acanthamoeba keratitis with therapeutic keratoplasty

H. A. Eddaoui, Y. Bouhafra, B. Bousellam, B. Ghada, M. Benharbit, N. Benchechrone, M. Belmekki (Rabat)

Quand la cornée cède : Succès d'une greffe lamellaire en croissant dans la maladie de Terrien

B. Bousellam, H. Eddaoui, B. Ghada, Y. Bouhafra, S. Sefiani, M. Boufeloussen, S. Bencherif, A. Regragui, M. Belmekki (Rabat)

Quand la lentille sclérale devient un vecteur infectieux : Parcours d'un abcès cornéen à Klebsiella à une greffe de cornée

F.Z. Kassimi, L. boulerhcha, K. Hamdi, B. Haboucha, C. Bouchareb, M. Hajji, F. E.-Z. Mebrouki, A. Maadane, R. Sekhsoukh (Oujda)

Ulcère de cornée sur ectropion bitareal dans le cas d'une ichtyose congénitale : A propos d'un cas

H. Mellah, H. Sokrat, M. A. Hammouche, M. R. Bentouhami, Y. Hidan, A. Mchachi, L. Benhmidoune, R. Rachid (Casablanca)

Pigmenté mais pas toujours mélanome : Le piège diagnostique des tumeurs conjonctivales

F.Z. Alj, Y. Hidan (Casablanca)

Face à l'amincissement cicatriciel : Quelle stratégie devant un ulcère de Mooren ?

A. Dalouhamouch, K. Chaoui, M. El Hadrani, N. Bouslous, M. O. Moustaine, S. Louaya (Agadir)

Retard de cicatrisation épithéliale post cross-linking : l'insuline au secours de l'épithélium à propos d'un cas

M. E. H. Cheikh, M. Baddi, M. Alkteish, T. Habiboullah, J. Houissa, F. Mabrouki, A. Maadane, R. Sekhsoukh (Oujda)

Crosslinking cornéen : Pièges et urgences rencontrées dans notre pratique

R. Echchafi, S. Ettouri, S. Achraf, B. Allali, Z. Laftimi, G. Daghhouj, L. El Maaloum, A. El Kettani (Casablanca)

Perforation cornéenne spontanée sur rosacée oculaire : Quelle prise en charge ?

N. El Cheairi, B. H., M. Ardad, C. Treyi, N. El Haddad, C. Khodriss, M. El Bahloul (Tanger)



04 au 07 Février 2026

E-Posters

Quand la carence nutritionnelle parle aux yeux : A propos d'un cas

S. Ghallab, N. Ieknani, Y. Hidan, M. A. Hammouche, M. R. Bentouhami, A. Mchachi, L. Benhmidoune, R. Rachid (Casablanca)

Quand la cornée révèle la polyarthrite rhumatoïde : A propos d'un cas de kératolyse aseptique centrale

N. Bouhazzama, I. Laabi, S. Dahrane, Z. Laftimi, G. Daghouj, B. Allali, A. El Kettani (Casablanca)

Quand la lèpre attaque l'œil : A propos d'un cas

N. Laaribi, K. Reda (Rabat)

Syndrome de cogan sur keratite interstitielle

C. Okamra, M. Tijani, M. Kankou, Y. Akannour, E. Abdallah (Rabat)

Quand la kératite infectieuse vire au drame : Le staphylome antérieur acquis

H. Rhaichi, S. Rhalimi (Casablanca)

Dystrophie cornéenne grillagée : A propos d'un cas

K. Djomatchoua, A. Berthe, L. A., S. Bouabbadi, H. Ait Lhaj, M. Kriet, F. El Asri (Marrakech)

Quand la transparence se trouble : Un cas clinique rare de dystrophie stromale congénitale chez un jeune adulte

S. Falaq, Y. Hidan, M. R. Bentouhami, A. Mchachi, L. Benhmidoune, R. Rachid (Casablanca)

Neurofibromatose type 1 compliquée d'un neurofibrome plexiforme orbito-palpébral révélant un abcès bactérien sur cils trichiasiques : A propos d'un cas

A. Mouline, H. Alami, F. Bouchra, N. Boutimzine, A. Abdellah, L. O. Cherkaoui (Rabat)

Quand la surface révèle la profondeur : Manifestations épithéliales d'une dystrophie endothéliale rare

A. Mouhcine, A. Najah, S. Belghmaidi, A. Moutaouakil (Marrakech)
Y. Tlemcani (Rabat)

Ulcère cornéen chronique, première manifestation d'une polyarthrite rhumatoïde : A propos d'un cas

S. Youssouf, A. Elkhoyaali, Y. Mouzari (Rabat)

Prise en charge d'un abcès cornéen fongique : A propos d'un cas

A. Laalou, A. Lemkhoudem, O. Haddani, Y. Bennouk, S. Bouabbadi, H. Ait Lhaj, M. Kriet, F. El Asri (Casablanca)

Effet Dellen secondaire à une masse conjonctivo-limbique : A propos d'un cas

A. Tazi, Y. Hidan, S. Ibnzakour, H. Zaidane, M. A. Hammouche, M. R. Bentouhami, A. Mchachi, L. Benhmidoune, R. Rachid (Casablanca)

Bilateral Visual Loss Revealing Pellucid Marginal Degeneration: A Case Report

G. EL Quessar, Y. Oueslati, A. Houatmi, S. Bouchoucha, A. Khallouli, A. Maalej (Tunis)



04 au 07 Février 2026

E-Posters

Une ophtalmie pas très sympathique

K. Awore, Y. Azaro, ; L. Serghini, E. Abdallah (Rabat)
L. J. V. Eriga (Libreville)

Une tumeur rarissime de la surface oculaire :

Le carcinome basocellulaire primitif de la conjonctive ! à propos d'un cas

A. Hajjaji, J. Mohamed, H. A. Abdelaziz, O. Janati, A. Bouzidi, A. El Ouafi (Meknès)

Hydrops cornéen : Entre urgence diagnostique et stratégie thérapeutique

K. Selmani, I. Omari, M. A. Hammouche, M. R. Bentouhami, Y. Hidan, A. Mchachi,
L. Benhmidoune, R. Rachid (Casablanca)

Paralysie isolée idiopathique du nerf oculomoteur III :

Un diagnostic d'exclusion à ne pas méconnaître

A. Boussif, M. Menif, E. Ilhame, B. Sami, K. AJBAR, A. Daoui, N. Bouslous, M. O. Moustaine (Agadir)

Quand la peau révèle le regard : Expressions ophtalmologiques des maladies cutanées

M. El Hadrani, A. Dalouhamouch, N. Bouslous, M. O. Moustaine, S. Louaya (Agadir)

Pemphigus vulgaire et atteinte oculaire : Quels tableaux cliniques ?

Y. Amine, M. Elkharras, B. Aich, R. Allabouch, S. Ouazzani-Touhami, S. Bouchriha, Y. Tlemcani, S. Belghmaidi,
A. Moutaouakil (Marrakech)

Kératite amibienne chez le nourrisson : A propos d'un cas atypique

L. Rostoum, S. Aguenau, C. S. J. Okamba, N. Loukili, Y. Khazrouni, Y. Akannour, F. El Ibrahimi, L. Serghini,
E. Abdallah (Rabat)

Quand le port clandestin de lentilles vire au drame

O. EL Hallaoui, A. D. Yaya-Oye, N. Belayachi, M. Bouksim, Y. H. A. Yonli, A. Youssef, A. A. Fiqhi, Y. Mouzari (Rabat)

Syndrome sec oculaire secondaire à une polyarthrite rhumatoïde :

A propos d'un cas chez une patiente de 65 ans

C. S. M. Toinsi, A. Noman, N. Taouri, S. Benchakroune, N. Boutimzine, A. Abdellah, S. Tachfouti,
L. O. Cherkaoui (Rabat)



04 au 07 Février 2026

E-Posters

Inflammation - Uvéite

Sclérite postérieure idiopathique mais pas que : À propos d'un cas

N. Bou-Oulja, E. A. Iraqi, L. Arrifi, Y. Akannour, L. Serghini, Z. Hajji, E. Abdallah (Rabat)

Toxocarose oculaire bilatérale : A propos d'un cas rare confirmé biologiquement

A. Choukri, M. Sghyar, T. Marrakchi, O. Benchaaboune, K. Amri, H. Moutei, F. Chraïbi, M. Abdellaoui, I. Benatiya Andaloussi (Fès)

Quand les yeux conduisent aux poumons - tuberculose oculaire : A propos de 2 cas

A. D. Yaya-Oye, M. Belamine, T. Abedalkareem, D. Soukaina, K. F. Oumarou Sambou, Y. H. A. Yonli, A. Elkhoyaali, A. Fiqhi, Y. Mouzari (Rabat)

Variabilité clinique du syndrome de Vogt-Koyanagi-Harada : A propos de trois observations

G. Chakir, H. Benmoussa, I. Majidi, N. El Cheairi, C. El Ouazzani, I. El Brichi, C. Khoudriss, M. El Bahloul (Tanger)

Neuropathie optique tuberculeuse : Une présentation rare et déroutante

C. El Ouazzani, D. S., I. Majidi, N. El Cheairi, E. A. Yassine, A. Zaki, C. Khodriss, M. El Bahloul (Tanger)

Manifestations oculaires au cours d'un lupus érythémateux systémique pédiatrique : A propos d'un cas

A. Mouline, F. Bouchra, N. Taouri, N. Boutimzine, A. Abdellah, L. O. Cherkaoui (Rabat)

Rétinite bilatérale révélatrice d'une fièvre boutonneuse méditerranéenne : Intérêt du diagnostic ophtalmologique précoce

O. Haddani, A. Lemkhoudem, A. Laalou, Y. Bennouk, S. Bouabbadi, H. Ait Lhaj, M. Kriet, F. El Asri (Marrakech)

Uvéite chez l'enfant et maladie de kawasaki : A propos d'un cas

N. Achabbak, O. El Bassim, Y. Laarif, A. Ouhadi, S. Bencheikroun, N. Taouri, L. O. Cherkaoui (Rabat)

Uvéite infectieuse unilatérale à toxocarose chez l'enfant : A propos d'un cas

R. Labiad, M. Aissaoui, Z. Laftimi, G. Daghouj, L. El Maaloum, B. Allali, A. El Kettani (Casablanca)

VKH à présentation oculaire isolée : Urgence de prise en charge et vigilance face aux diagnostics différentiels

O. Benhar, M. El Hadrani, N. Bouslous, M. O. Moustaine (Agadir)

Sudden loss of vision revealing an auto-immune disease

A. Turki, S. Ettouri, S. wifak, Z. Laftimi, G. Daghouj, B. Allali, A. El Kettani (Casablanca)

Une étiologie rare d'uvéite intermédiaire : Le syndrome post-streptococcique

A. Hajjoubi, A. Meryem, D.S I Majidi, C. Treyi, S. Dilal, S. Chekroun, C. Khodriss, M. El Bahloul (Tanger)



04 au 07 Février 2026

E-Posters

Neurosyphilis à sérologie évolutive : D'une discordance initiale à une positivité confirmée

A. Zaki, O. Boukouk, I. Majidi, N. El Cheairi, C. El Ouazzani, G. Chakir, C. Khodriss, M. El Bahloul (Tanger)

Neuro-rétinite stellaire de Leber à propos d'un cas

M. E. H. Cheikh, M. Baddi, M. Alkteish, E. Y. Aya, J. Hamadi, F. Mabrouki, A. Maadane, R. Sekhsoukh (Oujda)

Behçet et vitiligo :

Une association rare révélée par une panuvéite bilatérale chez un jeune adulte

F.Z. Liqali, Y. Chajire, B. Oussama, I. Mazari, O. Soussi (Agadir)

Endophtalmie chronique ou uvéite phacoantigénique ?

Quand l'inflammation brouille le diagnostic

Y. Nejjar, B. Yassmine, I. Jeddou, A. Elkhoyaali, Y. Mouzari (Rabat)

L'œil, miroir de la maladie de Behçet :

A propos d'une uvéite antérieure récidivante

I. Barikalla, M. Kankou, M. S. Salem, D. Abdellahi, M. L. Boubou, F. El Ibrahimy, Y. Akannour, E. Abdallah (Rabat)

Papillouvéite idiopathique :

Une frontière floue entre uvéite et neuropathie optique inflammatoire

M. Kankou, D. Abdellahi, I. Barikalla, M. S. Salem, Y. Akannour, F. El Ibrahimy, E. Abdallah (Rabat)

TASS post-chirurgie de la cataracte :

Quand le toxique mime l'infectieux

Y. Benboujida, S. Sajid, Y. Hidan, M. A. Hammouche, M. R. Bentouhami, A. Mchachi, L. Benhmidoune, R. Rachid (Casablanca)

Syndrome de Vogt-Koyanagi-Harada : A propos d'un cas

N. El-khnissi, A. Rami, S. Chatoui, S. Louaya (Agadir)



04 au 07 Février 2026

E-Posters

Ophtalmopédiatrie

Les oedèmes papillaires de l'enfant : Etude clinique, paraclinique et thérapeutique

Y. Sobhi, M. A. Majhoul, Y. Tlemcani, S. Belghmaidi, A. Moutaouakil (Marrakech)

Microphthalmie postérieure : Corrélations entre imagerie OCT/OCTA et fonction visuelle

S. Kabbaj, M. Sghyar, F. Lachkar, L. Mkhairi, M. Bennani, H. Moutei, F. Chraibi, M. Abdellaoui, I. Benatiya Andaloussi (Fès)

Profil épidémiologique et clinique des urgences ophtalmiques pédiatriques : Expérience du service d'ophtalmologie du CHU Souss-Massa

M. Ibhi, K. Chaoui, L. Manssouri, H. Lag, H. Boukbir, N. Bouslous, M. O. Moustaine (Agadir)

Aspects épidémiologique, clinique, et pronostique des traumatismes oculaires à globe ouvert de l'enfant

M. Benchekroun Belabbes, Y. Fathi, S. Hamidi, R. El Hachimi, S. Benchekroun, N. Boutimzine, L. O. Cherkaoui (Rabat)

Ectopies cristalliniennes : Facteurs pronostiques et traitements - à propos de 56 yeux

Y. ER-Rabhi, M. Sghyar, O. Belcadi, S. Tazi, H. Azouzou, H. Moutei, F. Chraibi, M. Abdellaoui, I. Benatiya Andaloussi (Fès)

Herpès Oculaire chez l'enfant :

Urgence Diagnostique et thérapeutique, Agir et prévenir - à Propos de 15 Cas

E. M. Lehbibe, A. Iraqui, Z. Laftimi, G. Daghouj, L. El Maaloum, B. Allali, A. El Kettani (Casablanca)

Apport de l'échographie oculaire dans l'évaluation des lésions traumatiques chez l'enfant : Expérience du service d'ophtalmologie pédiatrique de Casablanca

M. Aissaoui, O. Amara, R. Labiad, Z. Laftimi, G. Daghouj, B. Allali, A. El Kettani (Casablanca)

Cataracte cortisonique chez l'enfant :

Profil épidémiologique, clinique, thérapeutique et pronostic : à propos de 54 cas

A. Turki, S. Ettouri, Z. Laftimi, G. Daghouj, B. Allali, A. El Kettani (Casablanca)

Kératite récidivante au VZV chez un enfant de 4 ans : Observation et revue de la littérature

S. Sbyaa, A. M. G., L. Serghini, S. Chariba, E. Abdallah (Oujda)

Le bilan orthoptique un procès a savoir de A-Z

H. Yasmine, Y. Laarif, T. Boutaj, E. J. Abdelatif, L. O. Cherkaoui (Rabat)

Perforation cornéenne post-traumatique chez l'enfant : Succès d'un patch cornéen autologue

R. Jabri, W. baraket, Z. Laftimi, G. Daghouj, B. Allali, A. El Kettani (Casablanca)

Toxocarose oculaire chez l'enfant : Défis diagnostiques et pronostic visuel

S. Hamidi, H. Houli, M. Benchekroun Belabbes, H. Doss Benani, R. El Hachimi, S. Tachfouti, N. Boutimzine, A. Abdallah, L. O. Cherkaoui (Rabat)



04 au 07 Février 2026

E-Posters

Cataracte congénitale bilatérale et déficit en G6PD : A propos d'un cas

A. Mrhari, W. Ennacery, O. Belcadi, O. Benchaaboune, M. Gragui, H. Moutei, F. Chraïbi, M. Abdellaoui, I. Benatiya Andaloussi (Fès)

Conjonctivite vernale pédiatrique : Quand la ciclosporine change le pronostic

S. Kanazy, N. Abbassi, N. Bouslous, M. O. Moustaine (Agadir)

Hématome orbitaire spontané surinfecté chez un enfant thalassémique : A propos d'un cas

M. Morchid, M. Sghyar, A. Choukri, M. Drissi El-Bouzaidi, M. Benmoussa, H. Moutei, F. Chraïbi, M. Abdellaoui, I. Benatiya Andaloussi (Fès)

Ectopie cristallinienne bilatérale au cours du syndrome de Marfan : A propos d'un cas

H. Alami, N. Taouri, N. Boutimzine, A. Abdellah, L. O. Cherkaoui (Rabat)

Ectopie du cristallin dans le cadre d'une microsphérophakie associé à une homocystinurie : A propos d'un cas

M. Rafya, Z. Laftimi, G. Daghouj, L. El Maaloum, B. Allali, A. El Kettani (Casablanca)

Exophtalmie unilatérale congénitale révélant un tératome orbitaire : A propos d'un cas rare

A. Sobrani, I. Jane, A. Boubekri, O. Benchaaboune, Y. ER-Rabhi, H. Moutei, F. Chraïbi, M. Abdellaoui, I. Benatiya Andaloussi (Casablanca)

Leucocorie chez l'enfant : Du reflet pupillaire au diagnostic d'urgence

J. Chafi, I. Omari, K. Kselmani, M. A. Hammouche, M. R. Bentouhami, Y. Hidan, A. Mchachi, L. Benhmidoune, R. Rachid (Casablanca)

Luxation bilatérale du cristallin révélant une homocystéinurie : A propos d'un cas

A. Heddoun, S. Ben Addou Idrissi, A. Choukri, M. Karrat, K. Barja, H. Moutei, F. Chraïbi, M. Abdellaoui, I. Benatiya Andaloussi (Fès)

Mélanose oculaire congénitale diffuse de l'œil gauche chez un enfant :

A propos d'un cas et revue de la littérature

E. M. Lehbibe, A. Iraqui, C. Sidi Aly, Z. Laftimi, G. Daghouj, L. El Maaloum, B. Allali, A. El Kettani (Casablanca)

Strabisme divergent révélant un gliome du nerf optique

S. Allaoui, F. Guidouni, S. Belghmaïdi, Y. Tlemcani, A. Moutaouakil (Marrakech)

Tics ophtalmologiques de l'enfant à la salle d'urgence : Quelle conduite à tenir ?

L. Arab, S. Ettouri, K. El Hadi, Z. Laftimi, G. Daghouj, L. El Maaloum, B. Allali, A. El Kettani (Casablanca)

Pediatric Ocular Emergencies:

The Spectrum of Hospitalized Cases in a Pediatric Ophthalmology Unit

O. Es-samery, S. Ettouri, H. El Ayouki, Z. Laftimi, G. Daghouj, L. El Maaloum, B. Allali, A. El Kettani (Casablanca)



04 au 07 Février 2026

E-Posters

Plaies de cornée chez la population pédiatrique :

Particularités épidémiologiques, cliniques, thérapeutiques et pronostiques

L. Arab, S. Ettouri, K. El Hadi, Z. Laftimi, G. Daghouj, L. El Maaloum, B. Allali, A. El Kettani (Casablanca)

Les traumatismes oculaires à globe ouvert chez l'enfant :

Profils épidémiologiques, cliniques et pronostiques

O. Amara, M. Aissaoui, R. Labiad, Z. Laftimi, G. Daghouj, B. Allali, A. El Kettani (Casablanca)

When GAGs Cloud Vision: Corneal and Retinal Findings in Mucopolysaccharidosis Type I

K. Chaoui, L. Manssouri, M. Ibhi, H. Lag, H. Boukbir, E. Harrabi, N. Bouslous, M. O. Moustaine (Agadir)

Quand l'urgence ne fait pas mal : L'amblyopie

D. Khadri, S. Ettouri, L. Arab, K. El Hadi, Z. Laftimi, G. Daghouj, L. El Maaloum, B. Allali, A. El Kettani (Casablanca)

Mesure du diamètre cornéen par photographie smartphone dans le glaucome congénital :

Expérience du service d'Ophtalmologie Pédiatrique du CHU 20 Août 1953, Casablanca

A. Iraqui, E. M. Lehbibe, Z. Laftimi, G. Daghouj, B. Allali, A. El Kettani (Casablanca)

Révolutionner l'occlusion : La première lunette électrochromique intelligente pour l'amblyopie

K. Nayme, M. Chahbi, N. Saifaoui (Casablanca)



04 au 07 Février 2026

E-Posters

Divers

Optimiser la prise en charge des urgences oculaires grâce à l'intelligence artificielle : Résultats d'une étude prospective

M. Boukssim, O. EL Hallaoui, A. Youssef, A. Fiqhi, A. Elkhoyaali, Y. Mouzari, S. Sadiki (Rabat)

Évaluation de l'ergonomie au poste de travail chez les ophtalmologues : Résultats d'un questionnaire

Y. Laarif, S. Ouadghiri, S. Hamidi, Z. Hilali, H. Yasmine, S. Bencheekroun, N. Taouri, A. Abdellah, L. O. Cherkaoui (Rabat)

La résection conjonctivale :

Un geste simple pour sauver l'œil dans les kératites ulcéraives périphériques d'origine immunologique, à propos d'un cas

C.-E. Moussa, A. Guechati, W. Achergui, S. E. Labyad, A. Halhoul, N. Jabri, R. Sekhsoukh, A. Maadane, F. Mabrouki (Oujda)

OphtaBoard :

Un board numérique temps réel pour piloter la consultation d'ophtalmologie dans un CHU

A. Aneddame, Y. Hidan, K. El Hamraoui, M. A. Hammouche, M. R. Bentouhami, A. Mchachi, L. Benhmidoune, R. Rachid (Casablanca)

Manifestations ophtalmologiques du xeroderma pigmentosum

M. Senhaji, W. Ennacery, A. boubekri, M. Bennani, B. Lazrak, H. Moutei, F. Chraibi, M. Abdellaoui, I. Benatiya Andaloussi (Fès)

Focus Ophtalmo : L'intelligence artificielle au service de la formation continue en ophtalmologie

A. Iraqui, E. M. Lehbibe, Z. Laftimi, G. Daghouj, B. Allali, A. El Kettani (Casablanca)

Kyste irien d'inclusion épithéliale : A propos de deux cas

S. Guerraou, S. Lekbich, F. Lachkar, Y. Terrab, Y. ER-Rabhi, H. Moutei, F. Chraibi, M. Abdellaoui, I. Benatiya Andaloussi (Fès)

Shunt opto-ciliaire en imagerie multimodale

M. Ardad, M. El Barkani, I. Majidi, C. Treyi, C. El Ouazzani, G. Chakir, C. Khodriss, M. El Bahloul (Tanger)

Quand Loa Loa traverse les frontières : Un cas oculaire au Maroc

H. Ait Amar, H. Safwate, O. Dahreddine, S. Drissi Touzani, M. El Korno, A. Razzak, M. Bouazza, M. El Belhadji, A. Oubaaz (Casablanca)

Quand la tumeur est fidèle à son orbite :

20 ans de cohabitation avec un Hémolymphangiome orbitaire - Une tumeur remarquable

B. Lazrak, M. E. W. En-nasery, F. Lachkar, S. Kabbaj, H. Azouzou, H. Moutei, F. Chraibi, M. Abdellaoui, I. Benatiya Andaloussi (Fès)

Endophtalmies endogènes : Quand l'œil alerte sur des infections systémiques sévères

Y. Ennassimi, Y. Tlemcani, S. Belghmaidi, A. Moutaouakil (Marrakech)



04 au 07 Février 2026

E-Posters

Manifestations oculaires du syndrome de Prader-Willi : A propos d'un cas

I. Mazari, Y. Chajir, F.Z. Liqali, O. Soussi, N. Bouslous, M. O. Moustaine (Marrakech)

Le Carcinome épidermoïde conjonctival in situ : A propos d'un cas

A. Wail, M. Mohamed, S. Dabou, Z. Jebabra, S. Majed Sulaiman Al-Mheid, A. El Ouafi (Tanger)

Sclérose tubéreuse de Bourneville :

Découverte a l'examen ophtalmologique - à propos d'un cas

O. Raoufi, M. Benkirane, M. A. Hammouche, M. R. Bentouhami, Y. Hidan, A. Mchachi, L. Benhmidoune, R. Rachid (Casablanca)

Quand le post-partum révèle un syndrome de Susac : A propos d'un cas

I. Inchaouh (Agadir)

H. Zaydi, H. A., M. R. Bentouhami, Y. Hidan, A. Mchachi, L. Benhmidoune, R. Rachid (Casablanca)

Triage des patients au département des urgences ophtalmologiques : IA pourrait-elle aider ?

S. Ettouri, K. El Hadi, I. Kninech, L. Arab, Z. Laftimi, G. Daghhouj, L. El Maaloum, B. Allali, A. El Kettani (Casablanca)

Rapport Moral

Rapport Financier



04 au 07 Février 2026

Rapport Moral 2025



Asmaa EL KETTANI
Secrétaire Général

Durant l'année 2025, le 38^{ème} Congrès National de la Société Marocaine d'Ophtalmologie (SMO) s'est tenu du 5 au 8 février à l'Hôtel Hyatt Regency de Casablanca, un rendez-vous majeur de la vie scientifique de l'ophtalmologie marocaine.

Le thème principal de cette édition a été l'**Ophtalmologie Pédiatrique**, abordée à travers plusieurs tables rondes couvrant la rétine, le segment antérieur, la myopie, le strabisme, la neuro-ophtalmologie et les glaucomes de l'enfant.

Les « indications raisonnées » a été le fil conducteur, décliné au cours des tables rondes non thématiques consacrées notamment au glaucome, à l'imagerie, aux injections intravitréennes, à la chirurgie réfractive et à la pathologie orbito-palpébrale.

Ce congrès a accueilli le congrès national des sociétés de surspécialité : SMVR, AMSOP et SOPREM.



Saad BENCHEKROUN
Secrétaire Général Adjoint

Le congrès a enregistré 494 soumissions scientifiques, confirmant le dynamisme de l'ophtalmologie marocaine, l'implication croissante des centres hospitalo-universitaires et la participation active de la jeune génération.

Le programme a comporté des communications orales, des e-posters, des vidéos chirurgicales, ainsi que des cours et conférences animés par des intervenants nationaux et internationaux.

Les CHU de Casablanca, Rabat, Fès, Marrakech, Agadir, Oujda et Tanger ont été largement représentés. Des tables rondes spécifiques ont été organisées par l'Académie, par le CHU d'Agadir, ainsi que par les Jeunes de la SMO, illustrant l'engagement de la Société en faveur de la formation, de la transmission et de la relève.

Lors de la séance de clôture, la SMO a décerné ses Médailles d'Or au **Docteur Abdelaziz Mahfoud** et au **Pofesseur Dominique Brémond-Gignac**, en reconnaissance de leur parcours et de leur contribution à l'ophtalmologie marocaine.

Des prix ont également été attribués aux meilleures communications scientifiques.

Une dimension artistique inédite a enrichi ce 38^{ème} congrès à travers des expositions de peintures, photographies, poésies et compositions florales. Cette croisée entre l'art et le regard a enchanté les participants et a inspiré la conférence de clôture sur « Art, œil et IA » par Fouad Laaroui.

Le 38^{ème} Congrès National de la SMO a ainsi confirmé le rôle fédérateur de la SMO et son engagement constant au service d'une ophtalmologie marocaine de qualité, avec modernité et solidarité.



04 au 07 Février 2026

Rapport Moral 2025

Les Journées d'Automne de la Société Marocaine d'Ophtalmologie SMO 2025 ont réuni toutes les sociétés de surspécialité : **SAMIR, SMVR, SMOC SO, SMG, AMSOP, SMIO IA, SOPREM, SIOM** autour d'un programme scientifique riche et pratique qui s'est déroulé sur deux journées le 03 & 04 Octobre 2025, réparti sur plusieurs salles à l'hôtel Four Seasons Rabat et avec comme fil conducteur : « **Que faire devant... ?** »

Durant le congrès national et les journées d'automne 2025, plusieurs sessions ont été organisées par le SNOLM, abordant plusieurs sujets d'actualité concernant les enjeux de la pratique de notre discipline au quotidien.

La Société Marocaine d'Ophtalmologie a aussi lancé un cycle de formation médicale continue **SMO-FMC** qui a débuté en Juin 2025 et qui aborde tous les deux mois un sujet spécifique.

Le but de ces formations est de proposer à tous les ophtalmologistes marocains des sessions pédagogiques et didactiques sur les principaux champs de l'ophtalmologie. Ces sessions ont été assurées par des experts reconnus et diffusées dans un format mixte, présentiel et distanciel, en direct du nouveau siège de la SMO qui a été équipé de tout le matériel nécessaire.

Les 4 sessions qui ont été effectuées :

- OCT en pratique quotidienne le 12 juin 2025
- Rétinopathie diabétique le 18 septembre 2025
- Indications raisonnées des anti VEGF le 13 novembre 2025
- Imagerie de la cornée le 15 janvier 2026

Le siège de la SMO est également mis à la disposition des différentes sociétés savantes et associations. C'est ainsi que l'ANJOM a organisé un webinaire le 17 mars 2025.

Le simulateur de chirurgie, installé au siège de la SMO tourne à plein régime. Durant l'année 2025, 321 ophtalmologistes ont pratiqué 774 procédures de segment antérieur et 72 de segment postérieur. Durant le congrès national, 41 ophtalmologistes ont effectué des procédures sur le simulateur. Le groupe THEA Afrique a pu également utiliser le simulateur de la SMO sur 80 créneaux pour des collègues étrangers.

Le site internet de la SMO est régulièrement mis à jour. Il comporte notamment les vidéos des présentations des différents congrès nationaux et journées d'automne.



04 au 07 Février 2026

Bilan Financier 2025



Mouhssine D'KHISSY
Trésorier

Chers confrères,

Nous vous informons comme d'habitude de l'état financier de la Société Marocaine d'Ophtalmologie pour l'année 2025.

Nous publions le bilan à travers les tableaux ci-dessous et restant à votre disposition pour toute information complémentaire.

Les coordonnées de notre comptable :

FIECO SARL

Fiduciaire - Assurances Fiscales - Conseils - Comptabilités

Tél. : 0522 25 84 74 / 0522 25 80 68

E-mail : fiecosarl@gmail.com



Yasser RIFAY
Trésorier Adjoint

Détail des dépenses		
type		TOTAL
AUDIO VISUEL INFORMATIQUE LOGISTIQUE CONGRES	499.600,00	499.600,00
CONCEPTION SIGNALITIQUE HABILLAGE SALLES	256.920,00	256.920,00
BILLETERIE TRANSPORT	8.117,00	8.117,00
CAMERA + CONTROLEUR CAMERA + DIVERS ACCESSOIRES	151.260,00	151.260,00
PARAMETRAGE STANDAR ET LA MAD DES 3 PLATEFORMES	94.544,84	94.544,84
ENTRETIEN	42.390,06	42.390,06
SALAIRES+CNSS	227.234,31	227.234,31
HEBERGEMENT-AERIEN-ESPACE BANQUET	3.525.835,00	3.525.835,00
HONORAIRES	28.000,00	28.000,00
FRAIS BANCAIRES-DTS	2.905,00	2.905,00
FRAIS POSTAUX	22.896,12	22.896,12
PARKING + SYNDIC	25.097,93	25.097,93
SRM	16.435,52	16.435,52
FOURNITURES DE BUREAU	5.145,60	5.145,60
MOBILIER MATERIEL DE BUREAU ET AMENAGEMENT DIVERS	279.274,76	279.274,76
DIVERSES DEPENSES	208.802,00	208.502,00
TOTAL	5.394.458,14	5.394.158,14

Détail des recettes		
type		TOTAL
Inscriptions/STANDS	5.476.969,16	5.476.969,16
TOTAL	5.476.969,16	5.476.969,16

Récap solde banque- AWB		
solde début au 31/12/2024		423.477,31
Total recettes		5.476.969,16
Total dépenses		5.394.158,14
solde final au 31/12/2025		506.288,33
Reste à encaisser		
Solde total		506.288,33



04 au 07 Février 2026

Editorial

OPHT'Art



Abdeljalil MOUTAOUAKIL
2^{ème} Vice Président

Chers collègues, chères amies et amis de l'ophtalmologie et de l'art,

À l'occasion du prochain congrès de la SMO 2026, nous avons le grand plaisir de vous inviter à la prochaine édition de Opht'Art, l'événement qui célèbre la créativité et le talent artistique au sein de notre communauté médicale.

L'édition 2025 a été un franc succès, comme en témoigne le nombre impressionnant de tableaux et d'œuvres présentés. Cette riche diversité a transformé notre congrès en une véritable galerie d'art, offrant un espace d'expression unique et inspirant à l'ensemble des participants.

Pour 2026, nous souhaitons renforcer encore cette alliance entre science et art en accueillant, aux côtés de notre jury, un médecin artiste de renom, qui apportera son regard expert et sensible à l'évaluation des œuvres. Sa présence souligne notre engagement à valoriser la dimension humaine et créative qui habite chaque praticien.

Nous vous encourageons à préparer dès à présent vos œuvres (peinture, photographie, sculpture, art numérique...), car cette nouvelle édition promet d'être encore plus féconde et mémorable.

Appel à contributions :**- Qui ?**

Tout membre de la communauté ophtalmologique

- Quoi ?

Toutes formes d'expression artistique

- Quand ?

Durant le Congrès de la SMO 2026

- Pourquoi ?

Partager votre passion, inspirer vos pairs et célébrer la beauté sous toutes ses formes.

Les modalités d'inscription ainsi que les détails pratiques vous seront communiqués ultérieurement.

Venez nombreux exposer, admirer et échanger autour de l'art. Faisons de Opht'Art 2026 un nouveau chapitre brillant de notre congrès !

Avec notre sincère encouragement artistique.

Le Comité d'Organisation de Opht'Art 2026
& la Société Marocaine d'Ophtalmologie (SMO)



الجمعية المغربية لطب العيون
Société Marocaine d'Ophtalmologie



OPHT'Art
2026

À l'instar de l'année dernière, l'exposition

“Ophtalmologistes Artistes”

*accompagnera le 39^{ème} Congrès de la SMO
tout au long de son déroulement.*

*Cette exposition mettra à l'honneur les créations artistiques
de nos chers confrères ophtalmologistes, illustrant leur
sensibilité et leur créativité au-delà de la pratique médicale.*