الجمعية المغربية لطب العيون
Société Marocaine d'Ophtalmologie

Congrès National d'Ophtalmologie

05 au 08 Février 2025 - Hyatt Regency - Casablanca

Ophtalmo Pédiatrie

La SMO accueille les congrès annuels des sociétés de surspécialité
SMVR - AMSOP - SOPREM

PROGRAMME

Réduction de la pression intraoculaire élevée chez les patients atteints de glaucome à angle ouvert ou d'hypertonie intraoculaire

Monoprost®

Solution Ophtalmique Stérile | Latanoprost 0.005%



SWITCHER VERS MONOPROST

EFFET GARANTIT POUR VOS PATIENTS

Théa
let's open our eyes

Sommaire

Éditorial 4

Ex-présidents de la SMO 5

Bureau de la SMO 6

Anciens Lauréats 7

Médailles d'or de la SMO 2025 9

Programme - Panorama 11

Programme scientifique

SMVR 14

AMSOP 30

SOPREM 36

SMO 42

Comité scientifique SMO 2025 44

Programme Vendredi - Matinée 46

Programme Vendredi - Après-midi 56

Programme Samedi - Matinée 68

Programme Samedi - Après-midi 79

Cours 87

E-Films 92

E-Posters 101

Rapport Moral 143

Rapport Financier 144

Editorial

Mohamed BENNANI
Président

Asmaa EL KETTANI
Secrétaire Général

Chers amis,

Nous sommes heureux de vous accueillir à notre 38ème congrès national qui aura lieu du 5 au 8 février à Casablanca.

Nous recevons cette année encore les congrès annuels de la SMVR, de l'AMSOP et de la SOPREM mercredi 5 et jeudi 6 février.

Nous réfléchissons en parallèle avec toutes les sociétés de sous spécialités à l'organisation d'une belle manifestation commune fin septembre.

Notre programme scientifique cette année sera comme d'habitude riche et varié. Le thème principal est l'Ophtalmopédiatrie avec 4 tables rondes qui parcourent tous les aspects de la spécialité.

Devant l'abondance des moyens diagnostiques et thérapeutiques dont nous disposons, nous avons choisi comme fil conducteur à nos 8 tables rondes « les indications raisonnées » afin de réfléchir ensemble aux bonnes attitudes et de faire la différence entre les innovations technologiques et les vrais progrès médicaux, entre l'accessoire et l'indispensable.

Nous avons reçu cette année 494 soumissions. Ce chiffre en constante augmentation témoigne de la vitalité de l'ophtalmologie marocaine, des efforts des centres hospitalo-universitaires et du dynamisme de la jeune génération.

Comme tous les ans, nous attachons beaucoup d'importance aux sessions de communications orales et nous renouvelons l'expérience de la finale qui aura lieu en clôture du congrès samedi en fin d'après-midi.

Nous avons le plaisir cette année de décerner la médaille d'or de la SMO à un grand monsieur qui a été le pionnier de l'ophtalmologie dans la région de Safi, respecté de tous, le docteur Abdelaziz Mahfoud et au Professeur Dominique Brémond-Gignac, chef du service d'ophtalmologie à l'hôpital Necker et fidèle amie de l'ophtalmologie marocaine.

Pendant toute la durée du congrès, le simulateur de la SMO est mis à la disposition de tous les confrères non casablancais. Nous estimons que les casablancais peuvent y accéder plus facilement toute l'année et il nous a semblé plus raisonnable de privilégier les confrères qui viennent de loin... notre simulateur tourne à plein régime. Le système de prise de rendez-vous en ligne fonctionne bien et depuis plus d'une année nous avons ouvert des créneaux les samedis matin pour répondre à la demande croissante. 141 médecins ont fait 626 procédures de deux heures en 2024…

Nous sommes heureux de vous annoncer l'acquisition par la SMO d'un local qui deviendra le lieu de rencontre de tous les ophtalmologistes dans une ambiance amicale et conviviale. Il accueillera toute la logistique de la SMO et il dispose d'une salle de conférence pouvant réunir une cinquantaine de personnes. De belles réunions médicales en perspective… une navette est mise à votre disposition tout au long du congrès pour le visiter et y prendre un café.

Vendredi à 18h30, la SMO accueille le SNOLM qui organise son assemblée générale extraordinaire. Nos confrères dévoués du SNOLM se battent contre vents et marées a longueur d'années pour défendre nos intérêts. Le moindre des soutiens qu'on peut leur apporter c'est d'être nombreux à cette assemblée. Militons nombreux juste deux heures pour les encourager à militer toute l'année…

Enfin nous remercions nos fidèles partenaires toujours aussi nombreux et avec lesquels nous avons des relations de partenariat exemplaires.

Ex-présidents de la SMO 1958 - 2019

Feu Dr. M.A. BOUTALEB

Feu Pr. A. SEKKAT

Feu Pr. M. MOHIEDDINE

Pr. M. RAFI

Pr. A. AMRAOUI

Pr. N. BELLAKHDAR

Pr. K. ZAGHLOUL

Bureau de la SMO

Mohamed BENNANI
Président

Mohamed CHAHBI
1er Vice Président

Abdeljalil MOUTAOUAKIL
2ème Vice Président

Idriss BENATIYA ANDALOUSSI
3ème Vice Président

Asmaa EL KETTANI
Secrétaire Général

Saad BENCHEKROUN
Secrétaire Général Adjoint

Mouhssine D'KHISSY
Trésorier

Yasser RIFAY
Trésorier Adjoint

Mohamed EL BELHADJI
Président
de la commission
Scientifique

AMINE HADDAD
Membre Coopté
Responsable de la Commission
des Jeunes

Anciens Lauréats

2013

Amar AGARWAL

Alaa EL DANASOURY

Phillipe GIRARD

Gabriel QUENTEL

Khalid ZAGHLOUL

2014

Yves BOKOBZA

Alain BRON

Khalid F. TABBARA

CNOF

2015

Pascale MASSIN

Stanley CHANG

Theo SEILER

Richard PACKARD

Yury TAKHTAEV

2016

Jean-Paul BERROD

Sami MAHMOUD AL RABIAH

François DEVIN

Boris MALYUGIN

Moncef KHAIRALLAH

Marie-José TASSIGNON

2017

Ibrahim O. SAYED AHMED

Alain GAUDRIC

Serge MORAX

Abhay VASAVADA

C. VIGNAL-CLERMONT

Abdelouahed AMRAOUI

2018

Laurence DESJARDINS

Xavier BASSIERES

Vincent BORDERIE

Eric H. SOUIED

Mohamed KAMOUN

Pravin K. VADDAVALLI

Anciens Lauréats

2019

Mohammed BENJELLOUN

Mohamed S. SHAHEEN

Yannick LE MER

2020

Jean-Philippe NORDMANN

C.S.N.M.S.P

Amina BERRAHO

2021

Fondation THEA

Mohamed H. BOUAMATOU

Fondation HASSAN II d'Ophtalmologie

Heilal BOUZID

2022

AMMS

A. P. BRÉZIN

M. RAFI

2023

Bahram BODAGHI

Zhor OUTARAHOUT

2024

Assia CHAOUNI BERBICH

Serge DOAN

Médailles d'Or de la SMO

Mahfoud Filali Abdelaziz

Date et lieu de naissance : Fès en 1950.

Situation familiale : Marié - un enfant.

Formation et parcours professionnel

- Doctorat d'État en Médecine en 1979 délivré par la faculté de Médecine et de pharmacie de Rabat.
- Diplôme de spécialité en ophtalmologie en 1982 délivré par la faculté de Toulouse - France.
- De 1979 à 1985 : Affectation en 1979 au centre ophtalmologique de Salé puis à l'hôpital des spécialités de souissi à Rabat.
- 1985 : Affecté à l'hôpital Med V de Safi pour mettre en place le service d'ophtalmologie et y travailler jusqu'à 1992.
- Exerce au secteur privé à Safi depuis 1992.
- Ex Président du Syndicat du Secteur Libéral de Médecine de Safi.

Activités au niveau social

- Membre de l'association créée en 1980 à Rabat pour la prise en charge des enfants malvoyants et nécessiteux à Rabat-Salé.
- Président de l'APSM depuis 1990 : Association d'aide aux paralysés du sud du Maroc, dont les deux principales réalisations ont été la construction d'une infrastructure en faveur des personnes en situation de handicap ainsi que leur prise en charge.
- Médaillé par Sa Majesté le Roi Mohamed VI pour les services rendus aux personnes en situation de handicap.
- Ex Président du Club Rotary International - section : Safi.
- Membre du Bureau de l'AMAEF (Association Marocaine d'Aide à l'Enfant et à la Famille) dont le siège est à Casablanca et qui a financé de nombreuses opérations sociales (notamment en faveur des veuves et des orphelins) et financé la construction du foyer « Dar Taleb » à Zaouiat Sidi Radi et participé au financement de « Dar Taliba universitaire » à Safi.
- Membre du bureau de l'association Cité Universitaire des Filles.
- Membre du bureau local du Croissant Rouge Marocain.
- Ex Président de l'Association de Soutien Aux Malades Insuffisants Rénaux de la ville de Safi dont l'action majeure a été la construction d'un grand Centre d'Hémodialyse pour la prise en charge des malades gratuitement.

Médailles d'Or de la SMO

Dominique Bremond-Gignac

Dominique BREMOND-GIGNAC, est Professeur d'Ophtalmologie, Chef de Service à l'Hôpital Universitaire Necker Enfants malades et à l'Université de Paris Cité.

Elle est spécialisée en ophtalmologie pédiatrique, responsable du Département d'Orthoptie de l'Université et chercheuse associée à l'Unité INSERM UMRS 1138, Team 17. Son activité est répartie en activité clinique, d'enseignement et de recherche.

Elle a contribué à plus de deux cent quarante publications peer reviewed et à plus de cinquante livres ou chapitres de livres.

En avril 2019, elle a reçu pour la conférence à l'Université de Pittsburgh (UPMC) la médaille Al Biglan.

Impliquée dans la santé visuelle chez les enfants, elle est membre exécutif de la WSPOS (World Strabismus and Pediatric Ophthalmology Society) et présidente élue en 2021 de l'EVER (European Association for Vision and Eye Research).

Elle a rejoint l'Advisory Board de l'International Myopia Institute (IMI).

Elle a été décorée de l'Ordre des Palmes Académiques et de l'Ordre de la Légion d'Honneur.

Elle est Coordinatrice du Centre de maladies rares en Ophtalmologie OPHTARA membre de l'ERN Eye, European Rare Eye Diseases Network et du Centre de Recherche Clinique CLAIROP.

Congrès National d'Ophtalmologie 2025

Ophtalmo Pediatrie

05 au 08 Février

Panorama

	FORUM 1	FORUM 2	ANFA	BEAUSEJOUR	SALLE SIMULATEUR	ESPACE E-POSTERS
Mercredi Après-Midi			SMVR		Chirurgie sur Simulateur	
Jeudi Matin	SMVR	SOPREM	AMSOP			
	Déjeuner					
Jeudi Après-Midi	SMVR	AMSOP	SOPREM			
Vendredi Matin	Table ronde Pathologie rétinienne de l'enfant	Table ronde Indications raisonnées dans le glaucome	Communications orales Rétine Médicale	Cours		
	Table ronde Myopie de l'enfant	Table ronde Indications raisonnées en imagerie	Communications orales Rétine Chirurgicale			
	Déjeuner					
Vendredi Après-Midi	Table ronde Pahologie du segment antérieur de l'enfant	Communications orales Cataracte	Communications orales Pathologie cornéenne et de surface	Cours		
	Table ronde Strabisme	Table ronde Table ronde du CHU d'Agadir	Communications orales Glaucomes			
Samedi Matin	Table ronde Indications raisonnées des IVT	Table ronde Indications raisonnées en refractive et cataracte	Communications orales Ophtalmopédiatrie 1	Cours		
	Table ronde Table ronde de l'académie	Table ronde Neuro-ophtalmologie et inflammation	Communications orales Ophtalmopédiatrie 2	Cours		
	Déjeuner					
Samedi Après-Midi	Table ronde Indications raisonnées en pathologie orbito-palpébrale	Table ronde Les jeunes de la SMO	Communications orales Uveite Inflammation	Cours		
	GRAND FORUM Cérémonie de clôture Finale de communications libres Remise des prix Remise des médailles d'or de la SMO					
	Conférence : Science et conscience					
	Cocktail organisé par les jeunes de la SMO					

الجمعية المغربية لطب العيون

Société Marocaine d'Ophtalmologie

SMVR

Société Marocaine de Pathologie Vitréo Rétinienne

AMSOP

ASSOCIATION MAROCAINE
DE STRABOLOGIE
ET D'OPHTALMOLOGIE PEDIATRIQUE

SOPREM

Société Ophtalmologique
Plastique Reconstructrice
Esthétique Marocaine

Aqualarm®

U.P. intensive
0,24% d'acide hyaluronique
(sous forme de hyaluronate de sodium)

Intensive UD
Acide hyaluronique à 0,2%
(sous forme de hyaluronate de sodium)

UNE LARME DE JOIE

SUPPLÉANCE LACRYMALE

Format Multidoses

Format 30 Unidoses

PH-BAN-AQUA-22-001

RCP Aqualarm U.P.Intensive, date de révision 04/2021.
RCP Aqualarm Intensive UD, date de révision 04/2021.

BAUSCH + LOMB
Mieux voir. Mieux vivre.

Programme Scientifique

SMVR

SMVR

En marge du 38ème congrès de la SMO

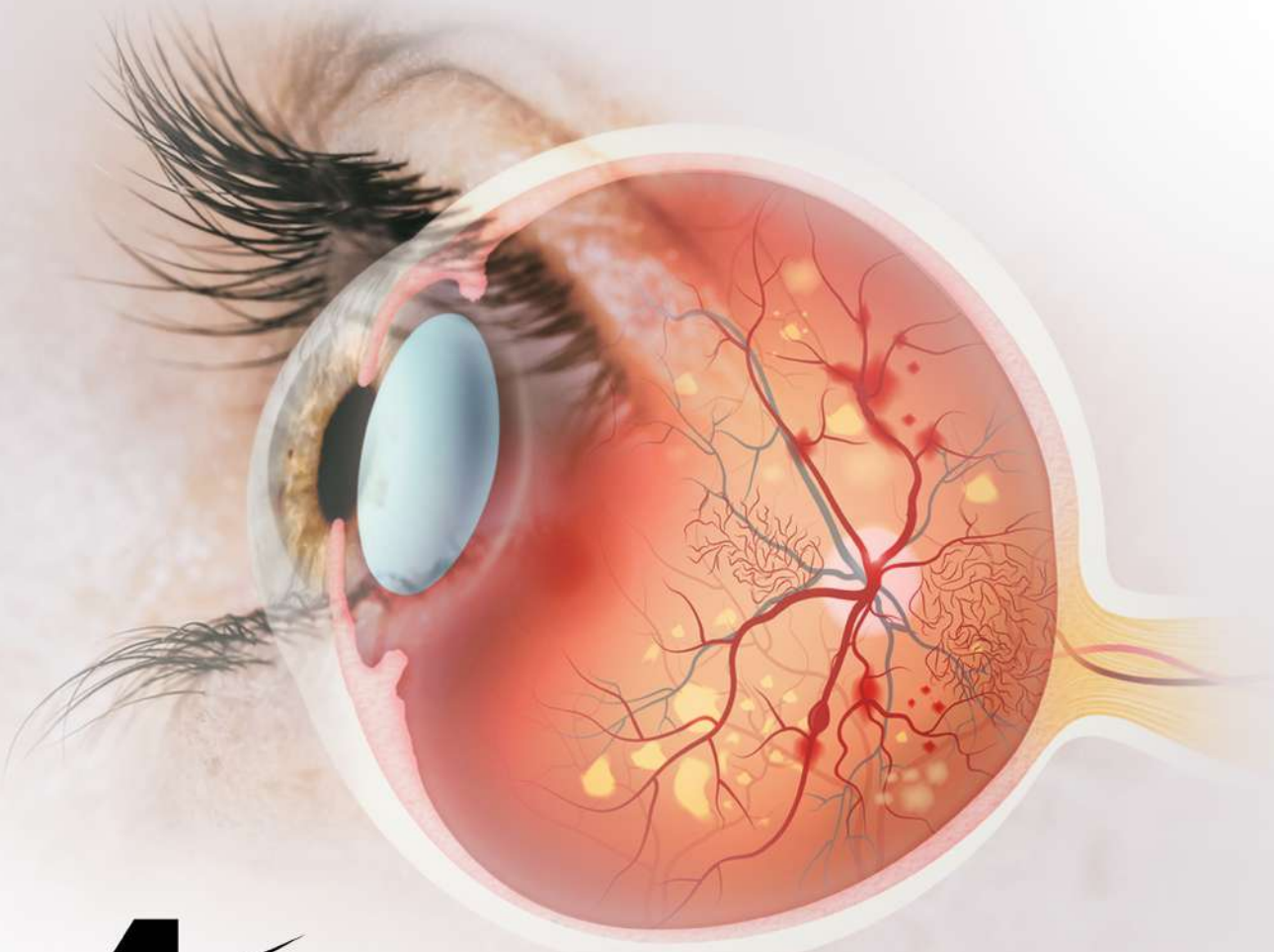

4ème Congrès SMVR 2025

05 - 06 Février

Hyatt Regency Casablanca

Actualités dans la gestion des complications vitréo-rétiniennes du DIABETE

Les Implantations secondaires

www.smvr.ma

Editorial

Laila BENHMIDOUNE
Président

Adil MCHACHI
Secrétaire Général

Chers collègues et amis,

C'est avec un immense plaisir que nous vous accueillons de nouveau au IVe Congrès de la Société Marocaine de Pathologie Vitréo-Rétinienne. Cette année, nous nous réunissons pour partager les avancées les plus récentes dans ce domaine de l'ophtalmologie, échanger des idées novatrices et renforcer notre engagement envers l'amélioration de la santé visuelle dans notre pays.

L'ophtalmologie est un domaine en constante évolution, et les progrès technologiques continuent de transformer notre pratique. Des innovations telles que l'intelligence artificielle, les nouveaux lasers, les traitements avancés pour les maladies rétiniennes ouvrent de nouvelles perspectives pour nos patients. Ce congrès est l'occasion idéale pour découvrir ces avancées, discuter de leurs implications cliniques et explorer les futures directions de notre spécialité.

Nous avons le privilège d'accueillir des conférenciers de renommée internationale qui partageront leurs recherches et leurs expériences. Leurs présentations couvriront un large éventail de sujets, allant des dernières techniques chirurgicales aux approches innovantes en matière de diagnostic et de traitement. Nous sommes convaincus que ces échanges enrichiront nos connaissances et inspireront de nouvelles approches dans notre pratique quotidienne.

Les thèmes que nous vous avons choisis cette année sont les innovations dans la prise en charge des complications rétiniennes du diabète et les techniques d'implantation secondaire vues par le rétinologue. A côté de cela, nous avons également programmé une session de vidéos chirurgicales commentées ainsi qu'une session de cas cliniques. Des ateliers pratiques d'échographie sont également au programme.

Nous tenons à remercier tous les participants, les conférenciers, les sponsors et les organisateurs pour leur contribution à la réussite de cet événement. Votre engagement et votre passion pour l'ophtalmologie sont essentiels pour faire avancer notre discipline et améliorer la qualité de vie de nos patients.

Cette édition 2025 est également sous le signe du renouveau. En effet, le bureau actuel de la SMVR a achevé son mandat et cédera sa place à une nouvelle équipe à laquelle nous souhaitons toute la réussite que mérite notre subspécialité afin qu'elle puisse apporter des idées nouvelles et une approche innovante.

Chers Collègues et amis, c'est aussi avec une grande émotion que nous remercions la Société Marocaine d'Ophtalmologie pour le soutien sans failles qu'elle a apporté à la SMVR depuis sa création, elle lui a permis de grandir en lui offrant un partenariat royal et un soutien logistique exceptionnel. Nous espérons que dans l'avenir ce partenariat ne fera que se renforcer pour une ophtalmologie marocaine forte et solidaire.

Nous vous souhaitons un congrès enrichissant et inspirant, et nous espérons que vous repartirez avec de nouvelles connaissances, des idées innovantes et des souvenirs précieux.

Avec nos salutations les plus distinguées,

Bureau de la SMVR

Laila BENHMIDOUNE
Président

Nadia ESSAKALLI HOSSYNI
Vice Président

Adil MCHACHI
Secrétaire Général

Nabil EL KOUHEN
Secrétaire Général Adjoint

Rayad RACHID
Trésorier

Abdellah ZADNASS
Trésorier Adjoint

Reda MIKOU
Chargé de
la communication

Meriem ABDELLAOUI
Chargé des affaires
scientifiques

Mounir LEZREK
Chargé des affaires
scientifiques

Mercredi 05/02 Après-midi
Programme Scientifique

ANFA

13:30 **Accueil des congressistes**
Welcoming congress participants

14:00 **Mot de la présidente**

14:05 - 14:45

IA appliquée à l'ophtalmologie
AI applications in ophthalmology
L. Benhmidoune, A. Mchachi, O. Moustain, M. Mouzari

14:05 **IA perspective globale et médicale**
AI: A global and medical perspective
N. Touil

14:20 **Comment l' IA peut améliorer la prise en charge en rétine médicale**
How can AI can enhance medical retina management
R. Tahiri

14:45 - 17:00

Atelier pratique d'échographie oculaire :
Techniques pour apprendre et maitriser l'echographie oculaire
Practical workshop:
Mastering ocular ultrasound techniques
M. Bouazza, L.O. Cherkaoui, I. Hajji, A. Hassan, R. Rachid

14:45 **Bases fondamentales de l'écho oculaire**
Fundamental basis of ocular ultrasound
L. El Maaloum

Mercredi 05/02 Après-midi
Programme Scientifique

15:00 **L'échographie appliquée à la pathologie vitréo-rétinienne**
Ultrasound applied to vitreoretinal pathology
M. Dkhissy

15:15 **Atelier pratique :**
Exploration ultrasonographique en Ophtalmologie
Hands-On workshop: Ultrasound imaging in ophthalmology

Atelier 1 : Initiation à la pratique d'échographie oculaire
Introduction to the practice of ocular ultrasound
L. El Maaloum

Atelier 2 : Perfectionnement dans la réalisation de l'échographie oculaire
Advanced training in ocular ultrasound
M. Dkhissy

Mercredi 05/02 Après-midi
Programme Scientifique

ANFA

17:00 - 18:00

Session cas cliniques : Panel de discussion
Clinical cases session: Discussion panel
M. Abdellaoui, M. Bahloul, S. Benchekroun, N. Elkouhen, N. Esskali

17:00 **Vaisseau sentinelle : Un messager à ne jamais ignorer**
Sentinel vessel: A messenger not to be ignored
S. Rachda

17:03 **Neurorétinite bilatérale révélant une Bartonellose : A propos d'un cas**
Bilateral neuroretinitis revealing bartonellosis: A case report
A. Arazzakou

17:06 **Occlusion d'une branche artérielle rétinienne chez un sujet jeune révélant un rétrécissement mitral**
Branch retinal artery occlusion in a young patient revealing mitral stenosis
A. Arazzakou

17:09 **Métastase choroïdienne révélant un adénocarcinome pulmonaire invasif : À propos d'un cas**
Choroidal metastasis revealing an invasive pulmonary adenocarcinoma: A case report
K. Fahmaoui

17:12 **Baisse d'acuité visuelle brutale révélant une neurosyphilis sur une co-infection VIH-Syphilis**
Sudden visual acuity loss revealing neurosyphilis in the context of HIV-syphilis coinfection
I. Zaydi

17:15 **Macro-anévrismes rétiniens multiples, récurrents et bilatéraux chez une patiente hypertendue**
Multiple, recurrent, and bilateral retinal macroaneurysms in a hypertensive patient
K. Barja

Mercredi 05/02 Après-midi
Programme Scientifique

ANFA

17:18 **Quand le tabac étrangle les vaisseaux une angéite givrée aux lourdes conséquences**
When tobacco strangles vessels: Frostbite vasculitis with severe consequences
R. Laaouni

17:21 **Une sarcoidose inattendue**
An unexpected sarcoidosis
F. Lachkar

17:24 **Drusen papillaire associé à une membrane néo-vasculaire chez un enfant : A propos d'un cas**
Papillary drusen associated with a neovascular membrane in a child: A case report
S. Lekbich

17:27 **Le jeu de laser portatif : Une expérience immersive où le plaisir rencontre le risque !**
Portable laser game: An immersive experience where fun meets risk!
S. Tanout

17:30 **APMPPE : Analyse clinique et imagerie OCT et angiographique de deux cas**
APMPPE: Clinical analysis and OCT and angiographic imaging of two cases
Z. Azemour

17:33 **IVT triamcinolone acétonide dans le syndrome d'irvine-gass à la phase aigue arme sous-estimée ?**
Intravitreal triamcinolone acetonide in acute irvine-gass syndrome: An underestimated weapon?
A. Lekhlifi

Mercredi 05/02 Après-midi
Programme Scientifique

ANFA

17:36 **Hémorragie maculaire post-traumatique**
Post-traumatic macular hemorrhage
Y. Haddouvat

17:39 **Décollement de rétine exsudatif massif et bilateral sur choroidopathie hypertensive revelant un pheochromocytome**
Massive bilateral exudative retinal detachment due to hypertensive choroidopathy revealing a pheochromocytoma
H. Lazaar

17:42 **Rétro hyaloïdienne décomposée chez un diabétique à propos d'un cas**
Retrohyaloid hemorrhage in a diabetic patient: A case report
N. Nassiri

17:45 **La rétinopathie radique à propos d'un cas**
Radiation retinopathy: A case report
H. Sokrat

17:48 **D'un saignement oculaire à un diagnostic systémique**
From ocular bleeding to a systemic diagnosis
M. Morchid

17:51 **Discussion**

18:00 **Conférence**

Troubles de l'interface vitréo-rétinienne diabétique : Diagnostic et conseils pour la prise en charge

Diabetic vitreoretinal interface disorders: Diagnosis & pearls for management

H. Mortada

Jeudi 06/02 Matinée
Programme Scientifique

FORUM 1

08:30 - 10:30

Session Festival de vidéos chirurgicales

«Retina Tips and Tricks» / Panel de discussion

I. Benatya Idrisi, M. Bennani, H. Hamza, M. Lezrek, H. Mortada, A. Moutawakil

Les orateurs sont priés de respecter strictement le temps imparti : 3min
Speakers are kindly requested to strictly adhere to the allocated time: 3 min

RDP : Intérêt de l'hypotonie provoquée en fin de vitrectomie diabétique
Interest of induced hypotony at the end of diabetic vitrectomy
N. El Kouhen

Implant subluxé
Subluxed implant
O. Moustaine

Astuce dans la gestion d'un décollement choroïdien associé à un décollement de rétine
Tip in managing choroidal detachment associated with retinal detachment
S. Benchekroun

Indentation circulaire associée à la vitrectomie Posterieure dans le décollements avec PVR importante
M. Lezrek

Jeudi 06/02 Matinée
Programme Scientifique

Chirurgie de rétinopathie diabetique: Tips and tricks
Diabetic retinopathy surgery: Tips and tricks
M. Abdellaoui

Traitement de la choriorétinopathie sérieuse centrale chronique (CSCR) par thérapie plasmatique
H. Aaliouet

Deux façons de tamponner au cours de chirurgie de retinopathie diabétique avantages et risque
Two methods of tamponading during diabetic retinopathy surgery: Advantages and risks
A. Zadnass

Implantation secondaire : Implant carlevale
Secondary implantation: Carlevale lens implant
M. Batras

luxation postérieure post traumatique du cristallin
Post-traumatic posterior dislocation of the lens
A. Lekhlifi

Vitreotome : Un vrai couteau Suisse
Vitreotome: A true Swiss Army knife
M. Zidi

Pelage d'une membrane épirétinienne avec la technique du negative staining
Peeling of an epiretinal membrane using the negative staining technique
T. Boutaj

Hydrosuture
Hydrosuture
H. Tahri

Jeudi 06/02 Matinée
Programme Scientifique

Transcleral route
H. Hany

IOL luxé
Dislocated IOL
N. Bouslous

Ablation de silicone :
Machine dépendant method vs machine independant method
Silicone removal:
Machine-dependent method vs machine-independent method
H. Moutei

Décollement de rétine compliquant le syndrome de Stickler
Retinal detachment complicating Stickler syndrome
H. Mortada

Jeudi 06/02 Matinée
Programme Scientifique

FORUM 1

11:00 - 12:45

Table ronde
Round Table
Actualités dans la gestion des complications vitréo-rétiniennes du diabète
Updates on the Management of Vitreoretinal Complications of Diabetes

R. Daoudi, N. Essakli, R. Rachid, A. Zadnass, M. Zaim

11:00 **Rétinopathie diabétique et intelligence artificielle : Vers une révolution du dépistage ?**
Diabetic retinopathy and artificial intelligence: Towards a screening revolution?
A. Mchachi

11:10 **Décollements rétiniens diabétiques récurrents : Etiologie, techniques chirurgicales et résultats fonctionnels**
Recurrent diabetic retinal detachments: Etiology, surgical techniques & outcome
H. Mortada

11:20 **Détendre les tensions rétiniennes : Maitriser les décollements tractionnels**
Unraveling retinal tensions: Mastering traction detachements
H. Hamza

11:30 **RD : l'indication de la PPR a-t-elle évolué ?**
DR: Has the Indication for PRP Evolved?
M. Bennani

11:40 **PPR sur voile : Quel impact pronostique ?**
PRP on Haze: What is the Prognostic Impact?
M. Zidi

Jeudi 06/02 Matinée
Programme Scientifique

11:50 **Nouvelles perspectives thérapeutiques pour l'œdème maculaire : Focus les nouveaux traitements**
R. Tahiri

12:00 **De la traction aux déchirures : Les perles chirurgicales pour les détachements rétiniens combinés dans les yeux diabétiques**
From traction to tears: Surgical gems for combined retinal detachements in diabetic eyes
H. Hamza

12:10 **Optimisation des résultats dans la gestion du décollement rétinien diabétique complexe**
Optimizing results in management of complex diabetic retinal detachment
H. Mortada

12:20 **Discussion**

12:40 **Conférence**

Hémorragies et complications : Relever les défis de la vitrectomie diabétique

Bleeds and Breaks: Navigating challenges in diabetic vitrectomy

H. Hamza

Jeudi 06/02 Après-midi
Programme Scientifique

FORUM 1

14:30 - 16:00

Table ronde

Les Implantations secondaires : Comment choisir la technique appropriée ? *Secondary Implants*

A. Amraoui, O. Berbich, M. Elbakkali, R. Mikou, R. Sakhsoukh

14:30 **Comment préparer le patient à une implantation secondaire ?**
How to prepare the patient for secondary implantation?
T. Baha Ali

14:40 **Cas de la chute du noyau : implanter d'emblée ou pas ?**
Case of lens nucleus drop: Immediate implantation or not?
I. Benatia EL Andaloussi

14:50 **Technique de la fixation irienne postérieure**
Posterior iris fixation technique
M. Chahbi

15:00 **les implantations secondaire par implant en 3 pièces : Suture à la sclère ; Technique yamane**
Secondary implantations with a 3-piece lens: Scleral fixation; Yamane technique
R. Mikou

15:10 **Implantation par implant carlevale**
Implantation with a Carlevale lens
S. Mouine

15:20 **Implantation secondaire par technique schamil**
Secondary implantation using the Scharioth technique
S. Louaya

Jeudi 06/02 Après-midi
Programme Scientifique

15:00 **Y a-t-il une place pour les implants en chambre antérieure ?**
Is There a Role for anterior chamber implants?
A. Raiss

15:40 **Discussion**

16:00 **Assemblée générale**
- Présentation du bilan moral et vote
- Présentation du bilan financier et vote
- Démission du burau actuel
- Election du nouveau bureau

17:00 **Cocktail de clôture**

Programme Scientifique

AMSOP

AMSOP

ASSOCIATION MAROCAINE DE STRABOLOGIE ET OPHTALMOLOGIE PEDIATRIQUE

En marge du 38ème congrès de la SMO

الجمعية المغربية لطب العيون
Société Marocaine d'Ophtalmologie

10ème journée SCIENTIFIQUE

Association Marocaine de Strabologie et Ophtalmologie Pédiatrique

LE 06 FÉVRIER 2025

HÔTEL HYATT REGENCY- CASABLANCA

PROGRAMME :

- Réfraction et amblyopies
- Chirurgie des strabismes
- Outils diagnostiques en ophtalmologie pédiatrique
- Neuro-ophtalmologie pédiatrique
- Glaucomes congénitaux
- Larmoiement et ptosis chez l'enfant

ORATEURS :

B. Allali (Maroc), F. Bencherifa (Maroc), C. Bonifas (France), M. Charif Chefchaouni(Maroc), L.O. Cherkaoui (Maroc), J. Drissi Daoudi (Maroc), L. Elmaaloum (Maroc), N. Hassan (Egypte), A. Karim (Maroc), M. Laghmari (Maroc),H. Lamari (Maroc),D. Thouvenin (France)

Tenue de l'assemblée générale élective prévue sur place à la fin de la journée scientifique.

AMSOP

38 Congrès National d'Ophtalmologie

Jeudi 06/02 Matinée
Programme Scientifique

ANFA

09:00 - 10:30

Table ronde

Les amblyopies et la réfraction

S. Berrada, C. Bonifas, N. Boutimzine, M. Laghmari (Rabat)

09:00 **Correction des amétropies chez l'enfant : Quand et que prescrire**
M. Laghmari

09:10 **Conduite à tenir devant un astigmatisme chez l'enfant**
M. Laghmari

09:20 **Dépistage des troubles de la réfraction chez l'enfant**
C. Bonifas

09:30 **Amblyopies : Actualités thérapeutiques**
F. Bencherifa

09:40 **Quand arrêter une rééducation d'amblyopie**
C. Bonifas

09:50 **Chirurgie réfractive et strabismes**
H. Lamari

10:00 **Cas cliniques et discussion**

Jeudi 06/02 Matinée
Programme Scientifique

ANFA

11:00 - 12:45

Table ronde

Les strabismes

F. Bencherifa, A. El Kettani, B. Moussaoui-Hannane, D. Thouvenin

11:00 **Quand opérer un strabisme divergent : Intérêt des scores**
D. Thouvenin

11:10 **Traitement chirurgical des strabismes convergents**
F. Bencherifa

11:20 **Déviation verticale dissociée : Diagnostic et traitement chirurgical**
D. Thouvenin

11:30 **Les sutures ajustables dans la chirurgie des strabismes**
D. Thouvenin

11:40 **La chirurgie des muscles obliques**
F. Bencherifa

11:50 **Le syndrome de Stilling-Duane : Quand opérer ?**
D. Thouvenin

12:00 **Cas cliniques et discussion**

12:30 **Conférence**

The use of appropriate diagnostic tools in paediatric age group
(Utilisation des outils diagnostiques appropriés en ophtalmopédiatrie)
N. Hassan (Le Caire)

AMSOP

38 Congrès National d'Ophtalmologie

Jeudi 06/02 Après-midi
Programme Scientifique

FORUM 2

14:10 - 15:30

Table ronde

Neuro-Ophtalmopédiatrie

J. Drissi Daoudi, N. Hassan, H. Lamari

14:10 **Les névrites optiques de l'enfant**
H. Lamari

14:20 **Les neuropathies optiques héréditaires**
N. Hassan

14:30 **L'hypertension intracrânienne idiopathique de l'enfant**
F. Benchrifa

14:40 **Troubles de l'apprentissage chez l'enfant**
J. Drissi Daoudi

14:50 **Les ptosis de l'enfant**
M.C. Chefchaouni

15:00 **Cas cliniques et discussion**

Jeudi 06/02 Après-midi
Programme Scientifique

FORUM 2

16:00 - 18:00

Table ronde

Les glaucomes congénitaux
E.H Abdallah, B. Allali, L.O. Cherkaoui, L. El Maaloum

16:00 **Classification et génétique des glaucomes congénitaux**
C. Bonifas

16:10 **Imagerie dans les glaucomes congénitaux**
L. El Maaloum

16:20 **Éliminer ce qui n'est pas un glaucome congénital**
B. Allali

16:30 **Prise en charge thérapeutique et pronostic des glaucomes congénitaux**
L.O. Cherkaoui

16:45 **Cas cliniques et discussion**

17:15 **Conférence**
Conduite à tenir devant un larmoiement chez l'enfant
A. Karim

18:00 **Assemblée générale élective**

Programme Scientifique

SOPREM

AFSOPRS

SOPREM
Société Ophtalmologique
Plastique Reconstructrice
Esthétique Marocaine

En marge du 38ème congrès de la SMO

1er CONGRES SOPREM

6-8 FEVRIER 2025

HOTEL HYATT REGENCY - CASABLANCA

-4 SESSIONS
- VOIES LACRYMALES
- PAUPIÈRE ESTHÉTIQUE
- PAUPIÈRE FONCTIONELLE : LE PTOSIS DANS TOUS SES ÉTATS
- DIVERS : ORBITE ET PAUPIÈRES

-1 TABLE RONDE :
- INDICATIONS RAISONNÉES EN PATHOLOGIE ORBITO-PALPÉBRALE

-3 COURS :
- INITIATION À LA BLÉPHAROPLASTIE
- LIPOFILLING
- TOUT SUR LES DACRYOCYSTITES

-12 ORATEURS:
- O.ACHAGRA (CASABLANCA)
- J.BARBIER (LYON)
- Z.BENCHERIF (RABAT)
- S.CHARIBA (RABAT)
- M.C.CHEFCHAOUNI (RABAT)
- F.ELASRI (MARRAKECH)
- F.EL AYOUBI EL IDRISSI (OUJDA)
- M.ELBELHADJI (CASABLANCA)
- M.FENDRI (TUNIS)
- A.KARIM (RABAT)
- L.REFASS (RABAT)
- E.SARFATI (TOULON)

Jeudi 06/02 Matinée
Programme Scientifique

FORUM 2

09:00-10:30

Session voies lacrymales

J. Barbier, M.C. Chefchaouni, F. Elasri, M. Fendri

09:00 **Larmoiement du sujet âgé**
Z. Bencherif (Rabat)

09:10 **Larmoiement du nourrisson et de l'enfant (15mn)**
J. Barbier (Lyon)
- Sondage simple : Quand et comment ?
- Sondage et intubation : Quand et comment ? Sondes poussées ou tirées ?

09:25 **DCRS par voie externe**
M.C. Chefchaouni (Rabat)
- Avec ou sans microscope ou 3D ?
- Suture du volet postérieur ou pas ?

09:35 **DCRS par voie endonasale**
J. Barbier (Lyon)

09:45 **Sondage par sonde à ballonnet**
M. Fendri (Tunis)

09:55 **Place du dacryoscanner dans l'exploration des voies lacrymales**
M. Elbelhadji (Casablanca)

10:05 **Prise en charge des sténoses des méats et voies lacrymales horizontales**
J. Barbier (Lyon)

10:15 **Discussion**

Jeudi 06/02 Matinée
Programme Scientifique

FORUM 2

11:00-12:30

Session paupière esthétique

O. Achagra, L. Refass, E. Sarfati, N.Y. Lahlou

11:00 **Oculoplastie esthétique : Critères de sélection et « red flags »**
A. Karim (Rabat)

11:10 **Blépharoplasties esthétiques médicales par injectables et fils tenseurs**
E. Sarfati (Toulon)

11:25 **Blépharoplasties esthétiques supérieures chirurgicales**
L. Refass (Rabat)

11:35 **Blépharoplasties esthétiques inférieures chirurgicales : Voie antérieure, conjonctivale, lipostructure et transposition graisseuse**
M. Fendri (Tunis), A. Karim (Rabat)

11h50 **Gestes chirurgicaux associés aux blépharoplasties : Quand et comment?**
J. Barbier (Lyon)

12:00 **Complications des blépharoplasties**
M. Elbelhadji (Casablanca)

12:15 **Discussion**

Jeudi 06/02 Après-midi
Programme Scientifique

ANFA

14:00-15:30

Session paupière fonctionnelle

Le ptosis dans tous ses états

J. Barbier, Z. Bencherif, M. Fendri, J. Charqui

14:00 **Ptosis : Etat des lieux**
O. Achagra (Casablanca)

14:10 **Chirurgie du ptosis par voie conjonctivale**
A. Karim (Rabat)

14:20 **Chirurgie du ptosis avec épargne conjonctivale**
J. Barbier (Lyon)

14:30 **Chirurgie du ptosis par voie antérieure : Plicature ou résection ?**
M.C. Chefchaouni (Rabat)

14:40 **Avis des experts : Panel**

14:45 **Chirurgie du ptosis par suspension au muscle frontal**
M. Elbelhadji (Casablanca)

14:55 **Chirurgie du ptosis par lambeau de muscle frontal**
M. Fendri (Tunis)

15:05 **Toxine botulique et ptosis**
E. Sarfati (Toulon)

15:20 **Discussion**

Jeudi 06/02 Après-midi
Programme Scientifique

ANFA

16:00 - 17:30

Session Orbite et Paupières

T. Baha, M. Khalil, E. Sarfati, A. Zaroury

16:00 **Etiologies nasales des dacryocystites**
S. Chariba (Rabat)

16:10 **Réfection de cavité :**
Avec greffe dermo-graisseuse
O. Achagra (Casablanca)
Avec greffe de muqueuse buccale
Z. Bencherif (Rabat)

16:30 **Laser ablatif des tumeurs de paupières**
E. Sarfati (Toulon)

16:45 **Prise en charge des fractures du plancher de l'orbite**
A. Karim (Rabat)

16:55 **Abord chirurgical des tumeurs de l'orbite par voie latérale**
M. ElBelhadji (Casablanca)

17:05 **Prise en charge des infections orbitaires**
F. Elasri (Marrakech)

17:15 **Discussion**

Programme Scientifique

SMO

Le journal de la SMO fait peau neuve !



ISSN-E : 2658-851X
ISSN-Print : 2550-3987

INDÉXÉ DANS :

DOAJ

IMIST

Le Journal de la Société Marocaine d'Ophtalmologie s'appelle désormais le **Journal Marocain d'Ophtalmologie**, et se dote d'une nouvelle identité visuelle, d'un nouveau Comité Éditorial, avec un nouveau processus éditorial, de nouvelles recommandations aux auteurs et de nouvelles rubriques

Retrouvez notre prochain numéro du JMO lors du prochain Congrès National de la SMO

Soumettez Votre Article

Comité scientifique 2025

Abdallah Elhassan
Abdellaoui Meriem
Allali Bouchra
Amraoui Abdelouahed
Badaoui Abdeltif
Belmekki Mohamed
Benatiya Andaloussi Idriss
Bennani Mohamed
Bennis Ahmed
Berbich Omar
Chahbi Mohammed
Cherkaoui Ouafae
Daghouj Ghizlane
Daoudi Jaafar
D'Khissy Mohcine
El Bakkali Mouhcine
El Kettani Asmaa
El Ouafi Aziz
Elbelhadji Mohamed
Fellahi Omar
Karim Abdelouahed
Lamari Hasnaa
Louaya Shamil
Mchachi Adil
Moustaine Moulay Omar
Moutaouakil Abdeljalil
Nayme Karim
Reda Karim
Rifay Yasser
Sekhsoukh Rachid
Tachfouti Samira

THEALOSE

TREHALOSE 3% . ACIDE HYALURONIQUE 0,15%

UNE COMBINAISON UNIQUE

POUR UNE BIOPROTECTION NATURELLE DE LA SURFACE OCULAIRE

Théa
let's open our eyes

Vendredi 07/02 Matinée
Programme Scientifique

FORUM 1

08:30 - 10:00

Table ronde

Pathologie rétinienne de l'enfant

M. Bennani (Casablanca), G. Caputo (Paris), M. Robert (Paris), A. Daruich (Paris)

08:30 **Guidelines sur le dépistage de la rétinopathie du prématuré**
A. Daruich (Paris)

08:38 **Les antiVEGF dans la rétinopathie du prématuré**
G. Caputo (Paris)

08:46 **Actualité dans le traitement de la rétinopathie du prématuré**
A. Daruich (Paris)

08:54 **Les dystrophies rétiniennes**
M. Robert (Paris)

09:02 **Le décollement de rétine dans le syndrome de Marfan**
G. Caputo (Paris)

09:10 **Discussion**

09:45-10:00 **Conférence**

La maladie de Coats

A. Daruich (Paris)

Vendredi 07/02 Matinée
Programme Scientifique

FORUM 2

08:30 - 10:00

Table ronde

Indications raisonnées dans le glaucome

L. El Maaloum (Casablanca), K. Zaghloul (Casablanca), L.O. Cherkaoui (Rabat), M. Benharbit (Rabat)

08:30 **Traitement médical maximal**
L.O. Cherkaoui (Rabat)

08:37 **SLT**
A. Bron (Dijon)

08:44 **Laser diode**
Y. Mouzari (Rabat)

08:51 **Iridotomie periphérique**
M. Benharbit (Rabat)

08:58 **Trabeculectomie**
L. El Maaloum (Casablanca)

09:05 **MIGS**
A. Bron (Dijon)

09:12 **Discussion**

09:40-10:00 **Conférence**

Les outils pour guider nos décisions thérapeutiques

A. Bron (Dijon)

Vendredi 07/02 Matinée
Programme Scientifique

ANFA

08:30 - 10:00

Communications orales

Rétine Médicale

I. Benatiya Andaloussi (Fès), A. Mchachi (Casablanca), I. Hajji (Marrakech), Z. Arabi (Rabat)

08:30 **Sclérose tubéreuse de Bourneville : Quand le Fond d'oeil oriente le diagnostic chez un enfant de 16 ans**
O. EL Hallaoui, M. Boukssim, S. Sadiki, S. Salama, B. Ayoub, Y. Achegri, A. A. Fiqhi, Y. Mouzari (Rabat)

08:37 **Accessibilité aux examens paracliniques dans la prise en charge des pathologies en rétine médicale à L'Hôpital 20 Aout Casablanca**
M. Elmoumni, M. Elkasmi, M.A. Hammouche, M.R. Bentouhami, Y. Hidan, A. Mchachi, L. Benhmidoune, R. Rachid (Casablanca)

08:44 **Évaluation des Anomalies Structurelles dans la Myopie Forte : Approches Cliniques et Imagerie Tomographique**
R. Elaouni, H. Ghomri, Y. El-Hachimi, A. Boubekri, H. Moutei, A. Bennis, F. Chraibi, M. Abdellaoui, I. Benatiya Andaloussi (Fès)

08:51 **Baisse d'acuité visuelle brutale révsélant une leucémie aigue myéloïde**
H. Zaydi, H. Sokrat, M.R. Bentouhami, Y. Hidan, A. Mchachi, L. Benhmidoune, R. Rachid (Casablanca)

08:58 **Effets de la photocoagulation pan rétinienne sur la surface oculaire et le film lacrymal : Série de cas**
Y. Laarif, Z. Hilali, Y. Laarif, R. Benkirane, L. Sbai, S. Benchekroun, A. Amazouzi, L.O. Cherkaoui (Rabat)

Vendredi 07/02 Matinée
Programme Scientifique

09:05 **Distribution des lésions de rétinopathie diabétique proliférante en imagerie Ultra-Grand Champ au Maroc**
M. Filali Ansary, N. Tazi, E.A. Saida, K. Djebli, N. El Kouhen, M. Bennani (Casablanca)

09:12 **Facteurs Prédictifs de Non Réponse aux Anti-VEGF dans le Traitement de l'Œdème Maculaire après Occlusion de Veine Rétinienne**
K. El Hamraoui, K. Elkafi, M.R. Bentouhami, Y. Hidan, A. Mchachi, L. Benhmidoune, R. Rachid (Casablanca)

09:19 **Discussion**

09:45-10:00 **Conférence**

La difficile prise en charge de la rétinopathie diabétique floride

M. Bennani (Casablanca)

Vendredi 07/02 Matinée
Programme Scientifique

FORUM 1

10:50 - 12:20

Table ronde

Myopie de l'enfant

M. Laghmari (Rabat), M. Robert (Paris), D. Bremond-Gignac (Paris), G. Caputo (Paris)

10:50 **Bilan initial d'un enfant myope**
M. Robert (Paris)

10:57 **Les verres freinateurs de la myopie**
D. Bremond-Gignac (Paris)

11:04 **Apport des lentilles dans la freination de la myopie**
H. Essafi (Rabat)

11:11 **Role de l'atropine dans la freination de la myopie**
C. Bonifas (Toulouse)

11:18 **Role de la lumière rouge et innovations**
D. Bremond-Gignac (Paris)

11:25 **Complications de la myopie chez l'enfant**
G. Caputo (Paris)

11:32 **Discussion**

Vendredi 07/02 Matinée

Programme Scientifique

FORUM 1

12:05-12:20 **Conférence**

Le décollement de rétine dans le syndrome de Stickler

G. Caputo (Paris)

12:20-12:40 **Symposium Thea**

Préserver la surface oculaire pour mieux traiter le glaucome

Pr Laila Rais

Théa
let's open our eyes

Vendredi 07/02 Matinée
Programme Scientifique

FORUM 2

10:50 - 12:20

Table ronde

Indications raisonnées en imagerie

M. D'Khissy (Casablanca), D. Sayag (Paris), A. Amraoui (Casablanca), A. Bron (Dijon)

10:50 **Cornée**
M. Belmekki (Rabat)

10:57 **Neuro-radiologie**
N. Touil (Casablanca)

11:04 **Angiographie rétinienne**
M. Bennani (Casablanca)

11:11 **OCTA**
D. Sayag (Paris)

11:18 **UBM**
L. El Maaloum (Casablanca)

11:25 **Electrophysiologie**
N. Hassan (Le Caire)

11:32 **Glaucome**
A. Bron (Dijon)

11:39 **Discussion**

Vendredi 07/02 Matinée
Programme Scientifique

ANFA

10:50 - 12:20

Communications orales

Rétine Chirurgicale

L. Benhmidoune (Casablanca), R. Rachid (Casablanca), K. Reda (Rabat), R. Sekhsoukh (Oujda)

10:50 **Functional and anatomical results after pars plana vitrectomy, subretinal r-TPA injection and pneumatic displacement for submacular haemorrhages**
R. Bouchikh El Jarroudi, X. Valldeperas, L. Broc Iturralde (Badalona)

10:57 **Gestion des hématomes maculaires post-traumatiques par injection intra-vitréenne de ténectéplase et déplacement pneumatique : Expérience au CHU de Rabat**
T. Boutaj, S. Ouadghiri, Z. Filali, L. Sbai, L. Hamza, S. Benchekroun, A. Amazouzi, S. Tachfouti, L.O. Cherkaoui (Rabat)

11:04 **Analyse Morphologique de la Macula par Tomographie en Cohérence Optique Swept Source après Chirurgie du Décollement de Rétine Rhegmatogène avec Macula Décollée**
A. Elkhoyaali, Y. Mouzari (Rabat)

11:11 **Apport de la tomographie par cohérence optique en spectral-domain (SD-OCT)dans la chirurgie des membranes épirétiniennes : A propos de 60 yeux à l'Hopital Nord Franche Compte, France**
F. Lachkar, H. Moutei, A. Bennis, F. Chraibi, M. Abdellaoui, I. Benatiya Andaloussi (Fès)
M.S. Naoum, S. Chelbabi, F. Benjelloun (Trévenans)

11:18 **Apport de la chirurgie vitréo-rétienienne dans le décollement de rétine compliquant le Rétinoschisis juvénile lié à l'X : Analyse anatomique et fonctionnelle post vitrectomie dans la population pédiatrique**
B. Azarkan, Y. Abdelmassih, T. Chapron, G. Caputo, L.O. Cherkaoui (Paris)
S. Benchekroun (Rabat)

Vendredi 07/02 Matinée
Programme Scientifique

11:25 **Comparaison de l'anésthésie sous-ténonienne et l'anésthésie générale lors de la chirurgie vitréorétinienne : A propos de 100 cas**
Y. Laarif, A. Tagmouti, S. Benchekroun, S. Ouadghiri, M. Benchekroun Belabbes, F.Z. Laazrak, A. Hadaoui, A. Abdellah, L.O. Cherkaoui (Rabat)

11:32 **Décollements de rétine rhegmatogènes chez l'enfant : A propos d'une série de 55 cas**
K. Barja, I. Serghini, M.E.W. En-nasery, L. Mkhairi, H. Moutei, A. Bennis, F. Chraibi, M. Abdellaoui, I. Benatiya Andaloussi (Fès)

11:39 **Discussion**

12:05-12:20 **Conférence**
Bloc opératoire du futur
R. Tahiri Joutei Hassani (Paris)

VUCLAIR INTERNATIONAL

SOLUTION DE RÉFRACTION

Huvitz

HRK 9000

Précision, simplicité et transmission rapide des données pour une gestion optimisée du flux de travail.

HLM 9000

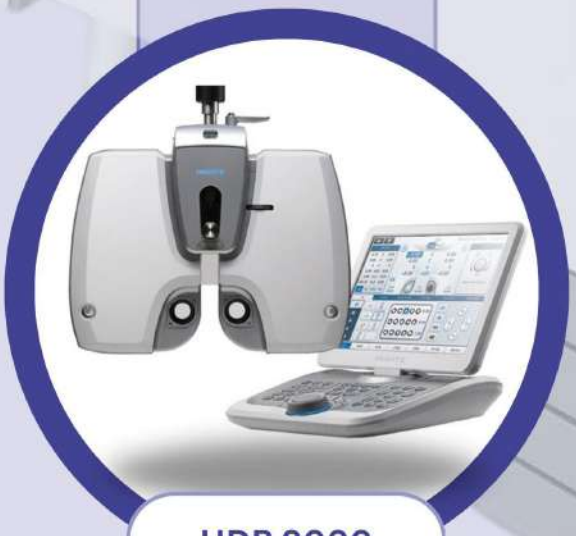

HDR 9000

Plus d'informations :

05 22 30 31 19

www.vuclair.com

Vendredi 07/02 Après-midi
Programme Scientifique

FORUM 1

14:30 - 16:00

Table ronde

Pahologie du segment antérieur de l'enfant

A. El Kettani (Casablanca), D. Bremond-Gignac (Paris), C. Bonifas (Toulouse), B. Allali (Casablanca)

14:30 **Œil rouge : Quand s'alarmer ?**
L. Rais (Casablanca)

14:37 **Kératocône de l'enfant**
M. Harouch (Casablanca)

14:44 **Les glaucomes juvéniles**
L. El Maaloum (Casablanca)

14:51 **L'aniridie congénitale : Une maladie panoculaire**
D. Bremond-Gignac (Paris)

14:58 **Cataracte congénitale : Prise en charge et surveillance post-opératoire**
B. Allali (Casablanca)

15:05 **Le glaucome secondaire à la chirurgie de la cataracte congénitale**
A. El Kettani (Casablanca)

15:12 **Discussion**

15:45-16:00 **Conférence**

Choix de l'implant dans la cataracte de l'enfant

C. Bonifas (Toulouse)

Vendredi 07/02 Après-midi
Programme Scientifique

FORUM 2

14:30 - 16:00

Communications orales

Cataracte

M. Chahbi (Casablanca), M. El Bakkali (Rabat), A. Oubaaz (Rabat), M. Belmekki (Rabat)

14:30 **Chirurgie de cataracte : Impact et gestion du stress**
M. Elkasm, A. Amira, M.A. Hammouche, M.R. Bentouhami, Y. Hidan, L. Benhmidoune, A. Mchachi, R. Rachid (Casablanca)

14:37 **L'actualité en chirurgie de la cataracte congénitale pour les enfants de moins de 2 ans : A propos de 234 yeux**
N. Achabbak, M. Benchekroun, T. Boutaj, T. Baiz, N. Taouri, S. Benchekroun, N. Boutimzine, S. Tachfouti, L.O. Cherkaoui (Rabat)

14:44 **Résultats réfractifs après chirurgie de la cataracte congénitale chez les enfants de moins de 2 ans**
I. Jenkal, O. Elbaz, S. Belghmidi, I. Hajji, A. Moutaouakil, Y. Tlemcani (Marrakech)

14:51 **Les cataractes post-traumatique chez l'enfant : Expérience du service d'ophtalmologie pédiatrique de Casablanca**
I. Laabi, G. Daghouj, M El Alami, O. Jrondi, S. Achraf, Z. Laftimi, L. El Maaloum, B. Allali, A. El Kettani (Casablanca)

14:58 **Chirurgie de cataracte 1 œil Vs 2ème œil : Quel vécu pour les patients ?**
K. Elkafi, M. Elkasmi, M.A. Hammouche, M.R. Bentouhami, Y. Hidan, A. Mchachi, L. Benhmidoune, R. Rachid (Casablanca)

15:05 **Gestion de l'aphaquie par la fixation sclérale : Fixation d'implant et fixation du sac cristallinien à la sclère**
M. Karrat, R. Elaouni, S. Lekbich, A. Choukri, H. Moutei, A. Bennis, F. Chraibi, M. Abdellaoui, I. Benatiya Andaloussi (Fès)

Vendredi 07/02 Après-midi
Programme Scientifique

15:12 **Implantation sclérale Shamil 3.0 : Série de dix cas et revue de la littérature**
M. Boughanim (Meknès), S. Louaya (Agadir)

15:19 **Discussion**

15:45-16:00 **Conférence**

Morrocan IOL premium phobia

M. El Bakkali (Rabat)

Vendredi 07/02 Après-midi
Programme Scientifique

ANFA

14:30 - 16:00

Communications orales

Pathologie cornéenne et de surface

Y. Rifay (Rabat), L. Rais (Casablanca), M. Harouch (Casablanca), T. Baha Ali (Marrakech)

14:30 **Intérêt de la tomographie par cohérence optique du segment antérieur dans la prise en charge précoce et l'évolution des kératites infectieuses**
A. Fakir, C. Khodriss, S. Droussi, S. Zefzoufi, M.A. Zanzoune, N. El Haddad, M. El Bahloul (Tanger)

14:37 **Kératocône pédiatrique : Particularités cliniques et thérapeutiques, expérience au CHU Mohamed VI de Marrakech**
S. Ouazzani Touhami, S. Belghmaidi, Y.Z. EL Khalifa, A. Najah, Y. Ennassimi, I. Hajji, A. Moutaouakil (Marrakech)

14:44 **Encore un ulcère qui ne cicatrise pas : Quelle solution ? L'insuline topique dans la prise en charge des ulcérations cornéennes réfractaires : A propos de 20 cas**
M. Morchid, I. Serghini, M.E.W. En-nasery, L. Mkhairi, H. Moutei, A. Bennis, F. Chraibi, M. Abdellaoui, I. Benatiya Andaloussi (Fès)

14:51 **La kératoplastie transfixante dans le traitement du kératocône : A propos de 21 cas**
K. El Hadi, S. Ettouri, R. Ecchafai, Z. Laftimi, G. Daghouj, L. El Maaloum, B. Allali, A. El Kettani (Casablanca)

14:58 **La prise en charge de l'hydrops de cornée : A propos de 19 cas**
A. Rami, K. El Hadi, A. Baba, Z. Laftimi, G. Daghouj, L. El Maaloum, B. Allali, A. El Kettani (Casablanca)

Vendredi 07/02 Après-midi
Programme Scientifique

15:05 **Intérêt de l'imagerie multimodale dans le diagnostic et le suivi des tumeurs de la surface oculaire chez l'enfant**
Y. Ennassimi, S. Belghmaidi, Y.Z. EL Khalifa, A. Najah, I. Hajji, A. Moutaouakil (Marrakech)

15:12 **Analyse de survie du greffon cornéen chez l'enfant : A propos de 40 cas opérés**
A. Najah, Y.Z. EL Khalifa, Y. Ennassimi, H. Soummane, S. Belghmaidi, I. Hajji, A. Moutaouakil (Marrakech)

15:19 **L'apport de la membrane de fibrine autologue riche en plaquettes (PRF) dans le traitement des ulcères cornéens réfractaires : À propos d'une série de 40 yeux**
S. Tanout, I. Serghini, S. Ben Addou Idrissi, M. Morchid, H. Moutei, A. Bennis, F. Chraibi, M. Abdellaoui, I. Benatiya Andaloussi (Fès)

15:24 **Discussion**

15:45-16:00 **Conférence**

Nouvelles approches thérapeutiques dans la pathologie de surface

L. Rais (Casablanca)

Vendredi 07/02 Après-midi
Programme Scientifique

FORUM 1

16:30 - 18:00

Table ronde

Strabisme

I. Benatiya Andaloussi (Fès), J. Daoudi (Casablanca), F. Benchrifa (Rabat), D. Thouvenin (Toulouse)

16:30 **Esotropie brutale à 2 ans**
M. Laghmari (Rabat)

16:38 **Les exotropies intermittentes**
D. Thouvenin (Toulouse)

16:46 **Les nystagmus**
M. Robert (Paris)

16:54 **Recul-résection du même muscle oculomoteur**
D. Thouvenin (Toulouse)

17:02 **Congenital Cranial Dysinervation Disorders**
F. Bencherifa (Rabat)

17:10 **Discussion**

17:45-18:00 **Conférence**

Le strabisme lié à l'âge

D. Thouvenin (Toulouse)

Vendredi 07/02 Après-midi

Programme Scientifique

18:00-18:20 **Hommage à nos confrères disparus**

18:20 **Assemblée générale élective du SNOLM**

Vendredi 07/02 Après-midi
Programme Scientifique

FORUM 2

16:30 - 18:00

Table ronde

Table ronde du CHU d'Agadir

S. Louaya, N. Bouslous, O. Moustaine (Agadir)

16:30 **Capsular Tension Rings: When and how to use it ?**
O. Moustaine (Agadir)

16:37 **Morganian cataract: Be careful !**
H. Boui (Agadir)

16:44 **Les cataractes post traumatiques de l'enfant**
T. Abdlaoui (Agadir)

16:51 **Gestion de l'aphakie**
S. Louaya (Agadir)

16:58 **Gestion des perforations cornéennes : EM-AKLI – technique**
O. Moustaine (Agadir)

17:05 **Shamil corneal device**
S. Louaya (Agadir)

17:12 **Dadsie, Quelle prise en charge**
N. Bouslous (Agadir)

17:19 **Discussion**

Vendredi 07/02 Après-midi
Programme Scientifique

ANFA

16:30 - 18:00

Communications orales

Glaucomes

M. Dkhissy (Casablanca), Y. Mouzari (Rabat), L. El Maaloum (Casablanca), M. Bouazza (Casablanca)

16:30 **Dépistage du glaucome à angle ouvert en entreprise : Faut-il s'y mettre ?**
O. Haddani, A. Razzak, A. Taleb Farhat, H. Ait Amar, M. Idriss, M.W. Lahlou Amine, M. Bouazza, M. Elbelhadji (Casablanca)

16:37 **En quoi le glaucome congénital impacte-t-il la vie des parents en quotidien?**
O. Es-samery, G. Daghouj, Z. Laftimi, L. El Maaloum, B. Allali, A. El Kettani (Casablanca)

16:44 **Le glaucome cortisonique chez l'enfant : Expérience du service d'ophtalmologie pédiatrique**
S. Chakir, G. Daghouj, S. Zamzami, H. Jdid, A. Turki, Z. Laftimi, L. El Maaloum, B. Allali, A. El Kettani (Casablanca)

16:51 **Fonction discriminante de la tomographie par cohérence optique angiographique pour évaluer la gravité de la maladie dans le glaucome**
A. Bouayad, C. khodriss, O. Zenasni, I. Majidi, M.A. Zanzoune, Y. El Aidi, M. El Bahloul (Tanger)

16:58 **La prise en charge clinique et thérapeutique et résultats fonctionnels des glaucomes congénitaux bilatéraux primitifs : Expérience du service d'Ophtalmologie du CHU de Marrakech (série de 160 cas)**
H. Ellatifi, A. El Hakioui, S. Allaoui, T. Youness, S. Belghmaidi, I. Hajji, A. Moutaouakil (Marrakech)

17:05 **Evaluation du glaucome chez les enfants atteints de MPS type 1 sur 12 cas**
Y. Achegri, C. Bouabbadi, E. Adil, B. Ayoub, A. Fiqhl, Y. Mouzari (Rabat)

Vendredi 07/02 Après-midi
Programme Scientifique

17:12 **Glaucome juvénile : Analyse rétrospective de 20 cas**
C. Bardi, Z. Hazil, S. Bennis, A. Jeribi, M.R. Daoudi, H. Sekkat, Y. Akannour, L. Serghini, E. Abdallah (Rabat)

17:19 **Discussion**

17:45-18:00 **Conférence**

Aberrometrie :
Science Fondamentale et Applications Cliniques

Y. Rifay (Rabat)

VABYSMO® est indiqué dans le traitement de la forme néovasculaire (humide) de la dégénérescence maculaire liée à l'âge (DMLAn) et le traitement de l'oedème maculaire diabétique (OMD).

Pour toute information complémentaire, veuillez contacter : Roche S.A, Ivoire 05, Casablanca Marina, Bvd Sidi Mohamed Ben Abdellah. Casablanca, Maroc

par email : morocco.medinfo@roche.com
par téléphone : 05 22 95 90 00 ou par fax : 05 22 95 90 01

Pour toute notification d'évènements indésirables, veuillez nous contacter :

par email : morocco.drug_safety@roche.com
par téléphone : 05 22 95 90 58 / 06 61 17 83 67 ou par fax :05 22 95 90 59

Ang-2 : angiopoïétine-2 ;
VEGF-A : facteur de croissance de l'endothélium vasculaire A.

1. Résumé des Caractéristiques du Produit Vabysmo®.
2. Wykoff CC, et al. Lancet. 2022;399 (10326):741-755

VABYSMO®
faricimab

M-MA-00000608

Vabysmo® 28,8 mg/0,24 ml, solution injectable dans un flacon, avec 1 aiguille-filtre, boîte de 1 flacon. **COMPOSITION:** *Principe actif*: faricimab. *Excipients* : L-histidine, acide acétique 30%, L-méthionine, chlorure de sodium, D-saccharose, polysorbate 20, eau pour préparations injectables. **INDICATIONS THERAPEUTIQUES :** • Traitement de la forme néovasculaire (humide) de la dégénérescence maculaire liée à l'âge (DMLAn). •Traitement de l'œdème maculaire diabétique (OMD). **POSOLOGIE ET MODE D'EMPLOI :** ***Généralités*** : Uniquement destiné à l'injection intravitréenne. Vabysmo doit être administré par un médecin qualifié, expérimenté dans l'administration d'injections intravitréennes. Chaque flacon ne doit être utilisé que pour traiter un seul œil. ***Forme néovasculaire (humide) de la dégénérescence maculaire liée à l'âge (DMLAn) :*** La dose recommandée de Vabysmo est de 6 mg (0,05 ml) administrés en injection intravitréenne toutes les 4 semaines (environ tous les 28 ± 7 jours ou une fois par mois). Le traitement peut ensuite être individualisé dans le cadre d'un schéma thérapeutique T&E («*Treat-and-extend*»). Selon l'évaluation médicale de l'épaisseur de la rétine centrale (*Central Subfield Thickness*, CST) et/ou de l'acuité visuelle du patient, l'intervalle entre les injections peut être prolongé jusqu'à un maximum de 16 semaines (4 mois). En cas de détérioration de la CST et/ou de l'acuité visuelle, l'intervalle de traitement doit à nouveau être raccourci en conséquence. Chez certains patients, des injections toutes les 4 semaines (environ tous les 28 ± 7 jours ou une fois par mois) peuvent s'avérer nécessaires. La surveillance entre les rendez-vous pour l'administration de la dose se fera en fonction de l'état du patient/de la patiente et du jugement du médecin. ***Œdème maculaire diabétique (OMD) :*** La dose recommandée de Vabysmo est de 6 mg (0,05 ml) administrés en injection intravitréenne toutes les 4 semaines (environ tous les 28 ± 7 jours ou une fois par mois) lors des 4 premières injections. Le traitement peut ensuite être individualisé dans le cadre d'un schéma T&E («*Treat-and-extend*»). Selon l'évaluation médicale de la CST et/ou de l'acuité visuelle du patient, l'intervalle entre les injections peut être prolongé jusqu'à un maximum de 16 semaines (4 mois). En cas de détérioration de la CST et/ou de l'acuité visuelle, l'intervalle de traitement doit à nouveau être raccourci en conséquence. La surveillance entre les rendez-vous pour l'administration de la dose se fera en fonction de l'état du patient/de la patiente et du jugement du médecin, mais une surveillance mensuelle entre les injections n'est pas nécessaire. Afin d'assurer la traçabilité des médicaments biotechnologiques, il convient de documenter pour chaque traitement le nom commercial et le numéro de lot. *Durée du traitement :* Vabysmo est destiné au traitement à long terme. *Ajustement de la posologie du fait d'effets indésirables/d'interactions :* Aucun ajustement de la posologie de Vabysmo n'est recommandé. *Patients présentant des troubles des fonctions hépatique et rénale :* Aucune étude spécifique n'a été réalisée chez des patients présentant des troubles de la fonction hépatique ou des troubles de la fonction rénale. Mais aucun ajustement posologique n'est nécessaire chez ces patients *Patients âgés :* Chez les patients dont l'âge est ≥ 65 ans, aucun ajustement posologique n'est nécessaire. *Enfants et adolescents :* La sécurité et l'efficacité de Vabysmo n'ont pas été évaluées chez les patients pédiatriques. *Groupes de patients particuliers :* Aucun ajustement posologique particulier n'est nécessaire dans les populations étudiées (p. ex. personnes âgées ou en fonction du sexe ou de l'ethnie). *Prise retardée :* En cas d'omission ou de retard de l'administration d'une injection, le patient/la patiente doit être examiné(e) par un médecin dès que possible. Le traitement doit ensuite être poursuivi selon le jugement du médecin. Vabysmo doit être arrêté si les résultats visuels et/ou anatomiques indiquent que la poursuite du traitement n'apporte pas de bénéfice au patient/à la patiente. *Mode d'administration :* Avant l'administration, Vabysmo doit être soumis à un contrôle visuel visant à rechercher des particules solides et un changement de coloration. Immédiatement après l'injection intravitréenne, les patients doivent être surveillés afin de détecter une éventuelle augmentation de la pression intraoculaire, par exemple en vérifiant la perfusion de la tête du nerf optique ou en réalisant une tonométrie. Un équipement stérile pour une éventuelle paracentèse doit être disponible. Après une injection intravitréenne, les patients doivent être informés de la nécessité de signaler sans délai tout symptôme évocateur d'une endophtalmie (p. ex. perte de vision, douleurs oculaires, rougeur oculaire, photophobie, troubles visuels). Les remarques concernant l'utilisation contiennent des instructions détaillées sur l'administration de Vabysmo (voir «Instructions d'emploi»). **CONTRE-INDICATIONS:** Vabysmo est contre-indiqué chez les patients présentant: • une infection oculaire ou périoculaire • une inflammation intraoculaire active • une hypersensibilité connue au faricimab ou à l'un des excipients. Les réactions d'hypersensibilité peuvent se manifester sous la forme d'éruption cutanée, de prurit, d'urticaire, d'érythème ou d'inflammation intraoculaire sévère. **MISES EN GARDE ET PRECAUTIONS D'EMPLOI** : ***Réactions liées à l'injection intravitréenne :*** Les injections intravitréennes, y compris celles de Vabysmo, ont été associées à une endophtalmie, une inflammation intraoculaire, un décollement de rétine rhegmatogène, une déchirure rétinienne et une cataracte iatrogène, d'origine traumatique. Des techniques d'injection aseptiques adéquates doivent toujours être utilisées lors de l'administration de Vabysmo. Les patients doivent être informés de la nécessité de signaler sans délai tout symptôme (tels que douleur, perte de vision, photophobie, vision floue, mouches volantes ou rougeurs) évocateur d'une endophtalmie ou de l'un des événements mentionnés ci-dessus, afin de permettre un traitement immédiat et approprié. Une augmentation passagère de la pression intraoculaire (PIO) a été observée dans les 60 minutes suivant des injections intravitréennes, y compris celles de Vabysmo. Des précautions particulières sont nécessaires chez les patients atteints d'un glaucome insuffisamment traité (Vabysmo ne doit pas être injecté si la PIO est ≥ 30 mmHg). Dans tous les cas, la pression intraoculaire ainsi que la perfusion de la tête du nerf optique et/ou l'acuité visuelle doivent être surveillées et, le cas échéant, traitées de manière appropriée. ***Effets systémiques :*** Des rapports font état d'effets indésirables systémiques, y compris d'événements thromboemboliques artériels, et il existe un risque théorique que ceux-ci puissent être liés à l'inhibition du VEGF. ***Immunogénicité :*** Le principe actif de Vabysmo est une protéine thérapeutique. Il existe donc un risque de réaction immunitaire à Vabysmo. Les patients doivent être informés de la nécessité de signaler tout signe ou symptôme d'une inflammation intraoculaire, par exemple une perte de vision, des douleurs oculaires, une augmentation de la sensibilité à la lumière, des mouches volantes ou l'aggravation d'une rougeur oculaire existante, car il pourrait s'agir de signes cliniques d'hypersensibilité. ***Traitement bilatéral :*** La sécurité et l'efficacité de Vabysmo n'ont pas été évaluées lors de l'administration dans les deux yeux. ***Administration concomitante d'autres médicaments anti-VEGF :*** Aucune donnée n'est disponible concernant l'administration concomitante de Vabysmo et de médicaments anti-VEGF dans le même œil. ***Interruption du traitement :*** *Le traitement doit être interrompu dans un premier temps chez les patients suivants:* • Chez les patients présentant un décollement de rétine rhegmatogène, des trous maculaires au stade 3 ou 4, une déchirure rétinienne; le traitement ne doit pas être repris avant qu'une correction appropriée n›ait été réalisée. • Chez les patients présentant une diminution, liée au traitement, de la meilleure acuité visuelle corrigée (MAVC) de ≥ 30 lettres par rapport à la dernière évaluation de l'acuité visuelle; le traitement sera poursuivi au plus tôt lors du rendez-vous suivant prévu pour le traitement. • Chez les patients ayant subi une chirurgie intraoculaire dans les 28 jours précédents ou chez lesquels une telle chirurgie est prévue dans les 28 prochains jours; le traitement sera poursuivi au plus tôt lors du rendez-vous suivant prévu pour le traitement. ***Déchirure de l'épithélium pigmentaire rétinien :*** Les facteurs de risque associés au développement d'une déchirure de l'épithélium pigmentaire rétinien à la suite d'un traitement de la DMLAn par un agent anti-VEGF incluent un décollement étendu et/ou important de l'épithélium pigmentaire. La prudence est de rigueur lors de l'instauration d'un traitement par Vabysmo chez des patients présentant ces facteurs de risque de déchirure de l'épithélium pigmentaire rétinien. ***Groupes de patients chez lesquels les données sont limitées :*** Les données concernant le traitement de patients atteints d'OMD avec un taux d'HbA1c supérieur à 10%, une rétinopathie diabétique (RD) proliférante à haut risque, ou atteints de DMLAn et d'OMD avec une infection systémique active sont limitées. Il n'existe également aucune donnée concernant le traitement par Vabysmo de patients diabétiques présentant une hypertension artérielle non contrôlée. Ce manque d'informations doit être pris en considération par le médecin lors du traitement de tels patients. ***Abus médicamenteux et dépendance au médicament :*** Rien n'indique que Vabysmo soit associé à un risque d'utilisation abusive du médicament ou de dépendance. ***Remarques complémentaires :*** Vabysmo, solution injectable par voie intravitréenne, contient moins de 1 mmol (23 mg) de sodium par dose, c.-à-d. qu'il est essentiellement «sans sodium». **INTERACTIONS AVEC D'AUTRES MEDICAMENTS ET AUTRES FORMES D'INTERACTIONS:** Aucune étude d'interactions n'a été réalisée avec Vabysmo. **FERTILITE, GROSSESSE ET ALLAITEMENT** : ***Femmes en âge de procréer :*** Les femmes en âge de procréer doivent utiliser des méthodes de contraception efficaces pendant le traitement par Vabysmo et jusqu'à 3 mois après l'administration de la dernière dose de Vabysmo. ***Grossesse :*** Il n'existe aucune donnée concernant l'emploi de Vabysmo chez la femme enceinte. Une étude menée chez des guenons cynomolgus gravides n'a révélé aucun effet indésirable . Il a été démontré que l'inhibition du VEGF est à l'origine de malformations, d'une résorption embryofœtale et d'un poids fœtal réduit. L'inhibition du VEGF a aussi des effets avérés sur le développement folliculaire, la fonction du corps jaune et la fertilité. On ignore si le faricimab traverse la barrière placentaire ou s'il peut nuire à l'enfant à naître lorsqu'il est utilisé chez la femme enceinte. En raison du mécanisme d'action des inhibiteurs du VEGF et de l'Ang-2, il existe un risque potentiel d'altération de la fertilité féminine et du développement embryofœtal. Bien que l'exposition systémique soit très faible après une administration intraoculaire, le faricimab ne doit pas être utilisé pendant la grossesse, à moins que l'état clinique de la femme ne justifie le recours au traitement. ***Accouchement :*** La sécurité d'emploi de Vabysmo pendant le travail et l'accouchement n'a pas été évaluée. ***Allaitement :*** On ignore si Vabysmo est excrété dans le lait maternel humain. Aucune étude n'a été réalisée pour évaluer les effets de Vabysmo sur la production de lait ou sa présence dans le lait maternel. Étant donné que de nombreux médicaments passent dans le lait maternel et qu'il existe un potentiel d'absorption et de troubles de la croissance et du développement du nourrisson, la prudence est recommandée lors de l'administration de Vabysmo pendant l'allaitement. Le bénéfice de l'allaitement pour le développement et la santé de l'enfant doit être évalué par rapport à la nécessité clinique du traitement par Vabysmo pour la mère et à l'ensemble des effets indésirables possibles de Vabysmo pour l'enfant allaité. ***Fertilité :*** Aucune étude n'a été réalisée sur la reproduction ou la fertilité. L'inhibition du VEGF a des effets avérés sur le développement folliculaire, la fonction du corps jaune et la fertilité. En raison du mécanisme d'action des inhibiteurs du VEGF et de l'Ang-2, il existe un risque potentiel d'altération de la fertilité féminine et du développement embryofœtal. L'exposition systémique étant faible après une administration intraoculaire, ce risque est cependant considéré comme faible. **EFFET SUR L'APTITUDE A LA CONDUITE ET L'UTILISATION DE MACHINES :** Vabysmo peut avoir une légère influence sur l'aptitude à la conduite ou l'utilisation de machines du fait de possibles troubles visuels temporaires après l'injection intravitréenne ou l'examen oculaire y étant associé. Les patients ne doivent pas conduire de véhicules ou utiliser des machines tant qu'ils n'ont pas récupéré une fonction visuelle suffisante. **EFFETS INDESIRABLES :** Les effets indésirables les plus graves étaient les suivants: cataracte grave, uvéite, endophtalmie, hyalite, déchirure rétinienne, décollement de rétine rhegmatogène et cataracte d'origine traumatique. Les effets indésirables les plus fréquemment rapportés chez les patients traités par Vabysmo étaient les suivants: cataracte, hémorragie conjonctivale, décollement du corps vitré, augmentation de la pression intraoculaire, opacités vitréennes, douleurs oculaires et déchirure de l'épithélium pigmentaire rétinien (seulement DMLAn). ***Affections oculaires :*** Cataracte, hémorragie conjonctivale, décollement du corps vitré, augmentation de la pression intraoculaire, opacités vitréennes (mouches volantes), douleurs oculaires, déchirure de l'EPR (seulement DMLAn), larmoiement accru, abrasion de la cornée, irritation oculaire, troubles oculaires, prurit oculaire, hyperémie oculaire, vision floue, baisse de l'acuité visuelle, iritis, uvéite, endophtalmie, sensation de corps étranger, hémorragie du corps vitré, iridocyclite, hyalite, hyperémie conjonctivale, douleurs liées à la procédure, déchirure de la rétine, décollement de rétine rhegmatogène, baisse passagère de l'acuité visuelle, et cataracte d'origine traumatique, vascularite rétinienne, vascularie rétinienne occlusive. **SURDOSAGE :** Des doses supérieures à celles requises pour le traitement recommandé n'ont pas été évaluées. Un surdosage avec un volume d'injection supérieur à celui recommandé peut provoquer une augmentation de la pression intraoculaire. En cas de surdosage, la pression intraoculaire doit être surveillée et le cas échéant traitée si le médecin traitant le juge nécessaire. **PROPRIETES/EFFETS :** Code ATC : S01LA09 – Anticorps bispécifique humanisé de type immunoglobuline G1 (IgG1) qui agit en inhibant deux voies de signalisation distinctes par neutralisation de l'Ang-2 (angiopoïétine-2) et du VEGF-A (facteur de croissance de l'endothélium vasculaire A). **CONDITIONS DE CONSERVATION**: À conserver au réfrigérateur (entre 2 °C et 8 °C). Ne pas secouer. Ne pas congeler. Conserver le récipient dans son carton pour le protéger de la lumière. **Avant l'utilisation, le flacon non ouvert peut être conservé à température ambiante (de 20 °C à 25 °C) pendant une durée maximale de 24 heures. Veiller à réaliser l'injection immédiatement après avoir préparé la dose. CONDITIONS DE DÉLIVRANCE**: Tableau A (liste I). **Date de mise à jour: Août 2024.Pour une information plus complète, veuillez vous référer aux mentions légales complètes. Pour toute information complémentaire, veuillez contacter Roche SA. Ivoire 05, Boulevard Sidi Mohamed Ben Abdellah Casablanca Marina - Casablanca – Tél : 05 22 95 90 00 – Fax : 05 22 95 90 01 – Pour toute notification d'évènements indésirables, veuillez nous contacter à l'adresse email morroco.drug_safety@roche.com.**

Samedi 08/02 Matinée
Programme Scientifique

FORUM 1

08:30 - 10:00

Table ronde

Indications raisonnées des IVT

M. Bennani (Casablanca), G. Caputo (Paris), D. Sayag (Paris), I. Benatiya Andaloussi (Fès)

08:30 **DMLA**
D. Sayag (Paris)

08:37 **Oedème maculaire diabétique**
I. Benatiya Andaloussi (Fès)

08:44 **Rétinopathie diabétique péripherique**
M. Bennani (Casablanca)

08:51 **Occlusion veineuses rétiniennes**
S. Benchekroun (Rabat)

08:58 **Néovaisseaux en dehors de la DMLA**
D. Sayag (Paris

09:05 **En péri-opératoire**
K. Reda (Rabat)

09:12 **Chez l'enfant**
G. Caputo (Paris)

09:19 **Discussion**

Samedi 08/02 Matinée
Programme Scientifique

FORUM 2

08:30 - 10:00

Table ronde

Indications raisonnées en chirurgie réfractive et cataracte

M. Chahbi (Casablanca), Y. Rifay (Rabat), A. Hagege (Paris), N. Reggai (Madrid), A. Badaoui (Casablanca)

Cas cliniques interactifs

09:40-10:00 **Conférence**

Responsabilité médicale, entre assurance et impact juriprudentiel

Maitre Y. Fassi Fihri (Casablanca)

Samedi 08/02 Matinée
Programme Scientifique

ANFA

08:30 - 10:00

Communications orales

Ophtalmopédiatrie 1

A El Kettani (Casablanca), M.O. Moustaine (Agadir), E. Abdallah (Rabat), S. Chariba (Oujda)

08:30 **Les traumatismes oculaires chez l'enfant : A propos de 256 cas**
Z. Hazil, C. Bardi, A. Sinnate, M.R. Daoudi, A. Jeribi, Y. Akannour, L. Serghini, Z. Hajji, E. Abdallah (Rabat)

08:37 **Pronostic visuel et évolution réfractive après chirurgie de cataracte congénitale unilatérale**
D.M. Otsasso Okomiko, B. Allali, N. Bouhazzama, S. Dahrane, D. Khadri, Z. Laftimi, G. Daghouj, L. El Maaloum, A. El Kettani (Casablanca)

08:44 **Les cataractes uvéitiques chez l'enfant : Un vrai challenge pour l'ophtalmopédiatre**
L. Ajdour, G. Daghouj, R. Chahir, Z. Laftimi, H. El Ayouki, L. El Maaloum, B. Allali, A. El Kettani (Casablanca)

08:51 **La greffe de cornée chez enfant : Difficultés et challenge thérapeutique : Expérience du CHU Mohamed VI de Marrakech sur 10ans**
Y.Z. EL Khalifa, A. Najah, S. Belghmaidi, I. Hajji, A. Moutaouakil (Marrakech)

08:58 **Course contre la myopie de l'enfant : Comprendre les facteurs de progression pour réussir la freination**
O. Elmansouri, E.A. Asmaa, Z. Algouti, H. Ait Lhaj, M. K riet, F. El Asri (Marrakech)

09:05 **Apport de la chimiothérapie intra-artérielle dans le traitement du rétinoblastome**
R. Chahir, G. Daghouj, Z. Morchid, I. Kninech, S. Rhalib, H. Habiboullah, L. El Maaloum, B. Allali, A. El Kettani (Casablanca)

Samedi 08/02 Matinée
Programme Scientifique

09:12 **Évaluation du protocole nationale de traitement du retinoblastome**
M. El Alami, G. Daghouj, S. Ennaki, O. Jrondi, K. El Hadi, Z. Laftimi, L. El Maaloum, B. Allali, A. El Kettani (Casablanca)

09:19 **Les opacités de cornée chez l'enfant : Etiologies et challenge thérapeutique**
O. Misely, S. Belghmaidi, Y.Z. EL Khalifa, A. Najah, Y. Ennassimi, A. Hamdaoui, S. Ouazzani Touhami, I. Hajji, A. Moutaouakil (Marrakech)

09:26 **Discussion**

09:45-10:00 **Conférence**

Les dysgénésies du segment antérieur : Comment s'y retrouver?

D. Bremond Gignac (Paris)

Samedi 08/02 Matinée

Programme Scientifique

FORUM 1

10:00-10:20 **Symposium Bottu-Jamjoom**

Optimisation de la surface oculaire dans la chirurgie de la cataracte

A. El Zawawy (Alexandrie)

bottu

جمجوم فارما
Jamjoom Pharma

Samedi 08/02 Matinée
Programme Scientifique

FORUM 1

10:50 - 12:20

Table ronde

Table ronde de l'académie

A. Berraho, A. Moutaouakil, E. Abdelah, A. Oubaaz, K. Zaghloul, (Casablanca)

10:50 **L'impact psycho-émotionnel des complications chirurgicales sur les ophtalmologistes : Un défi méconnu.**
C. Khodriss (Tanger)

10:57 **l'apport des vidéos pédagogiques dans la formation des étudiants en médecine en stage d'ophtalmologie : Expérience du service d'ophtalmologie du chu d'Agadir**
O. Moustaine (Agadir)

11:04 **Apport de laser vert dans la pathologie rétinienne de l'enfant**
G. Daghouj (Casablanca)

11:11 **Intérêt de CHATGPT dans l'analyse de la rétinopathie diabétique**
Y. Mouzari (Rabat)

11:18 **Apport de l'OCT-SA dans la prise en charge des cataractes laiteuses**
Y. Akannour (Rabat)

11:25 **Précision et reproductibilité du champs visuel et d'autres tests visuels en réalité virtuelle**
H. Moutei (Fès)

11:32 **Les effets délétères du tamponnement par silicone vus par OCTA**
Y. Telemcani (Marrakech)

11:39 **Identification et localisation des télangiectasies capillaires rétiniens (TelCaps) par OCT chez les patients diabétiques avec œdème maculaire**
L. Ait lhaj marrakech

Samedi 08/02 Matinée
Programme Scientifique

11:46 **Discussion**

12:05 **Hommage au Pr. Amina Berraho, ancienne présidente de l'académie**

12:20-12:40 **Symposium Roche**

Actualités des antiVEGF dans les pathologies rétiniennes

M. Bennani (Casablanca), D. Sayag (Paris)

Roche

Samedi 08/02 Matinée
Programme Scientifique

FORUM 2

10:50 - 12:20

Table ronde

Neuro-ophtalmologie et inflammation

H. Lamari (Mohammédia), B. Allali (Casablanca), W. Ibrahimi (Rabat), O. Berbich (Rabat)

10:50 **Uvéopapillites**
M. Titah (Paris)

10:57 **Imagerie des uveites postérieures**
O. Berbich (Rabat)

11:04 **Hypertensions intracraniennes sévères**
M.A. Rafai (Casablanca)

11:11 **Neuropathies optiques inflammatoires vues par l'ophtalmologue**
H. Lamari (Mohammédia)

11:18 **Neuropathies optiques inflammatoires vues par le neurologue**
B. Moutawakil (Casablanca)

11:25 **Neuropathies optiques inflammatoires vues par le radiologue**
F. Essodeigui (Casablanca)

11:32 **Discussion**

12:05-12:20 **Conférence**

Vascular optic neuropathy

K. Sherif kamel (Le Caire)

Samedi 08/02 Matinée
Programme Scientifique

ANFA

10:50 - 12:20

Communications orales

Ophtalmopédiatrie 2

B. Allali (Casablanca), F. Bencherifa (Rabat), A. Berraho (Rabat), M. Laghmari (Rabat)

10:50 **Place de la chimiothérapie intravitréenne dans le traitement du rétinoblastome : Expérience du service d'ophtalmologie pédiatrique de casablanca**
M.L. Cherif El Mokhtar, G. Daghouj, D.M. Otsasso Okomiko, Z. Morchid, H. Habiboullah, Z. Laftimi, L. El Maaloum, B. Allali, A. El Kettani (Casablanca)

10:57 **L'efficacité du crosslinking dans le kératocône de l'enfant : Expérience du service d'ophtalmologie pédiatrique**
S. Ettouri, A. Rami, S. Wifak, Z. Laftimi, G. Daghouj, L. El Maaloum, B. Allali, A. El Kettani (Casablanca)

11:04 **OCT-Angiographie en amblyopie : Un nouvel outil pour comprendre la pathologie ?**
S. Sadiki, B. Ayoub, Y. Achegri, S. Salama, A. Elkhoyaali, A. A. Fiqhi, Y. Mouzari (Rabat) S. Saidi (Fès)

11:11 **L'ocular trauma score : Un outil efficace dans l'évaluation du pronostic visuel des cataractes post-traumatiques de l'enfant**
S. Houti, G. Daghouj, Z. Morchid, D.M. Otsasso Okomiko, Z. Laftimi, L. El Maaloum, B. Allali, A. El Kettani (Casablanca)

11:18 **Les kératites infectieuses chez l'enfant : Expérience du service d'ophtalmologie du CHU Hassan II Fès**
Y. Terrab, H. Ghomri, I. Jane, M. Morchid, H. Moutei, A. Bennis, F. Chraibi, M. Abdellaoui, I. Benatiya Andaloussi (Fès)

Samedi 08/02 Matinée
Programme Scientifique

11:25 **Evaluation de la qualité de vie et de devenir visuel chez les enfants atteints de kératoconjonctivite vernale : Expérience du CHU Mohamed VI de Marrakech**
O. Elbaz, I. Jenkal, F. Guidouni, S. Allaoui, S. Belghmaidi, I. Hajji, A. Moutaoukil (Marrakech)

11:32 **A propos de 50 cas : Kératocône pédiatrique au Maroc : Facteurs de risque, aspects diagnostiques, cliniques, thérapeutiques et évolutifs**
A. Boulanouar, L. Mourad, I. Achour, M. Touinssi, N. Taouri, N. Boutimzine, A. Abdellah, S. Tachfouti, L.O. Cherkaoui (Rabat)

11:39 **A case of bilateral aniridia since childhood, treated by BE's Aniridia IOLS**
A. Ehnaidy (Tripoli)

11:46 **Discussion**

12:05-12:20 **Conférence**

Kératocône de l'enfant : Particularités diagnostiques et prise en charge

B. Allali (Casablanca)

FIXtears

HYALURONATE DE SODIUM RÉTICULÉ 0,3%

De la Haute Technologie au Confort Durable

N°3, Voie N°1, Quartier Industriel
Aïn Sebaa - 20580 - B.P. 2583
Casablanca - MAROC
Tél. : (212) 522 35 53 50
Fax : (212) 522 35 64 19
Email : contact@bottu.com
www.bottu.com

جمجوم فارما
Jamjoom Pharma
P.O.Box 6267, Jeddah 21442 , Saudi Arabia
Tel.:+966 (2) 6140099 - Fax: +966(2) 6140088
www.jamjoompharma.com

Samedi 08/02 Après-midi
Programme Scientifique

FORUM 1

14:30 - 16:00

Table ronde

Indications raisonnées en pathologie orbito-palpébrale

M. Elbelhadji (Casablanca), M. Fendri (Tunis), A. Karim (Rabat), E. Sarfati (Toulon),

14:30 **Larmoiement de l'enfant**
M. Fendri (Tunis)

14:37 **Prise en charge de l'orbitopathie dysthyroidienne**
M. Fendri (Tunis)

14:44 **Toxine botulique dans le traitement des malpositions palpébrales**
L. Refass (Rabat)

14:51 **Cils trichiasiques, dystichiasis et trichiasis**
M. Elbelhadji (Casablanca)

14:58 **Blépharoplastie inférieure : Voie antérieure /voie postérieure:**
E. Sarfati (Toulon)

15:05 **Discussion**

15:30-16:00 **Conférence**

Démystifier la prise en charge du ptosis

M.Z. Bencherif (Rabat), M.C. Chefchaouni (Rabat), M. Elbelhadji (Casablanca), A. Karim (Rabat)

Commission des Jeunes de la

الجمعية المغربية لطب العيون
Société Marocaine d'Ophtalmologie

Ophthalmology game

One Winner

1ST EDITION

Samedi 8 Février 2025
14h30 - 16h00

6 teams

Casablanca
Fès
Marrakech
Oujda
Rabat
Tanger

38

Congrès National d'Ophtalmologie

05 au 08 Février 2025 - Hyatt Regency - Casablanca

Samedi 08/02 Après-midi
Programme Scientifique

FORUM 2

14:30 - 16:00

Table ronde

Les jeunes de la SMO

A. Haddad (Casablanca), S. Benchekroun (Rabat)

Ophthalmology Game

Venez tester vos connaissances en ophtalmologie générale à travers un jeu interactif et captivant, accessible à tous les niveaux, que vous soyez novice ou expert.

Les équipes s'affronteront dans une compétition palpitante où chaque détail compte pour décrocher la victoire !

Cet événement sera l'occasion idéale de partager vos compétences, d'apprendre de vos collègues et de renforcer les liens au sein de la communauté ophtalmologique. En plus de la compétition, une atmosphère conviviale et stimulante régnera tout au long de la journée.

Préparez-vous à vivre une expérience inédite et à encourager vos collègues dans ce défi de haut niveau.

Venez nombreux pour faire de cet événement un moment inoubliable !

Le Comité d'organisation

Samedi 08/02 Après-midi
Programme Scientifique

FORUM 1

16:00-17:30 Cérémonie de clôture

Assemblée générale ordinaire
Finale de communications libres
Remise des prix
Remise des médailles d'or de la SMO

17:30-18:00 Conférence

Art, œil et IA

Fouad Laroui

18:00 Cocktail organisé par les jeunes de la SMO

Fouad Laroui

Ancien élève du lycée Lyautey de Casablanca, Fouad Laroui est ingénieur des Ponts et Chaussées et docteur en sciences économiques.

Après avoir dirigé une mine de phosphate au Maroc et vendu des produits chimiques en Asie entre 1985 et 1990 pour le compte de l'OCP, il s'installe en 1990 à Amsterdam où il enseigne pendant plusieurs années l'économie puis les sciences de l'environnement à l'Université.

Il fait un passage à la DG XII de la Commission européenne à Bruxelles. Il passe ensuite trois ans en Angleterre, à Cambridge puis York, où il est chercheur en économétrie.

En 2020, il rentre au Maroc pour enseigner à l›université UM6P de Benguerir. Parallèlement à sa carrière d'enseignant, Fouad Laroui se consacre à l'écriture. Il a publié une dizaine de romans, dont Une année chez les Français, plusieurs recueils de nouvelles, deux livres pour enfants et des essais, dont De l›islamisme en 2006 et Le drame linguistique marocain en 2010.

Il a reçu plus d'une vingtaine de prix littéraires, dont le prix Grand Atlas, le prix Albert Camus, le Prix de la Nouvelle de la Société des Gens de Lettre, le prix Goncourt de la nouvelle et la Grande Médaille de la Francophonie de l'Académie française.

Fouad Laroui a été membre de la CSMD (Commission Benmoussa) ainsi que du High Level Group qui conseille la DG de l›Unesco.

Samedi 08/02 Après-midi
Programme Scientifique

ANFA

14:30 - 16:00

Communications orales

Uveite Inflammation

A. Moutaouakil (Marrakech), F. El Asri (Marrakech), M. El Bahloul (Tanger), A. Bennis (Fès)

14:30 **Analyse des Profils Cliniques des Uvéites au Maroc : Un Regard Approfondi**
A. Aneddame, K. El Hamraoui, Y. Hidan, M.A. Hammouche, M.R. Bentouhami, J. Chafi, A. Mchachi, L. Benhmidoune, R. Rayad (Casablanca)

14:37 **Corrélation entre manifestations cliniques et bilan immunologique dans l'atteinte oculaire de la tuberculose**
S. Quebaili (Casablanca)

14:44 **L'apport de l'imagerie multimodale dans le diagnostic étiologique des uvéites présumées infectieuses**
S. Droussi, C. Khodriss, A. Fakir, S. Zefzoufi, M.A. Zanzoune, M. Boudiab, M. El Bahloul (Tanger)

14:51 **Les uvéites de l'enfant : Quelle particularité ?**
Z. Morchid, G. Daghouj, S. Houti, S. Dahrane, D. Khadri, Z. Laftimi, L. El Maaloum, B. Allali, A. El Kettani (Casablanca)

14:58 **Les uvéites chez l'enfant**
M.R. Daoudi, Z. Hazil, C. Bardi, Z. Qabba, K. Boureguba, Y. Akannour, L. Serghini, E. Abdallah (Rabat)

15:05 **Endophtalmies endogènes : A propos d'une série de cas**
S. Tazi, I. Serghini, S. Ben Addou Idrissi, A. Boubekri, H. Moutei, A. Bennis, F. Chraibi, M. Abdellaoui, I. Benatiya Andaloussi (Fès)

Samedi 08/02 Après-midi
Programme Scientifique

15:12 **Evaluation de la qualité de vie et du devenir visuel des enfants uvéitiques : A propos de 28 cas**
A. Bouimtarhan, C. Bouabbadi, Y. Achegri, A. Elkhoyaali, A. A. Fiqhi, Y. Mouzari (Rabat)

15:19 **Discussion**

15:45-16:00 **Conférence**
Uveite et cataracte
O. Berbich (Rabat)

Les mentions légales sont disponibles sur place à la demande.

سوطيما
Sothema

Pour toute information complémentaire :
Direction Maketing : Casa Plaisance, Rue ibrahim Ben Abdellah Akori. N°25 Val d'Anfa
Tél : 05 22 94 03 62 - **Fax :** 05 22 36 94 76 - **Site Web :** www.sothema.ma

Vendredi 07/02 Matinée

Cours

BEAUSEJOUR

Cours

08:30 - 09:15

Nanophtalmie

E. Abdallah, L. Serghini (Rabat)

09:15 - 10:00

Comment choisir la meilleure lentille intraoculaire en 2025 ?

N. Reggai (Madrid)

10:50 - 11:35

Le glaucome congénital

O. Cherkaoui (Rabat)

11:35 - 12:20

Presbylasik

A. Hagege (Paris)

Vendredi 07/02 Après-midi

Cours

BEAUSEJOUR

Cours

14:30 - 15:15

Initiation à la blépharoplastie

E. Sarfati (Toulon)

15:15 - 16:00

Lipofilling

J. Barbier (Lyon)

16:30 - 17:15

Gestion thérapeutique du décollement de rétine rhégmatogène

F. Chraibi, A. Bennis (Fès)

17:15 - 18:00

Vitrectomie Diabétique

M. Abdellaoui (Fès), H. Mortada (Le Caire)

Samedi 08/02 Matinée
Cours

BEAUSEJOUR

Cours

08:30 - 09:15
Efficacité et sécurité du cross linking
M. Harouch (Casablanca)

09:15 - 10:00
Examen clinique d'un trouble oculomoteur
N. Laaouissi (Casablanca)

10:50 - 11:35
Technique simplifié de chirurgie de la cataracte congénitale
R. Daoudi (Rabat)

11:35 - 12:20
Tout sur les dacryocystites
S. Chariba (Rabat), F. El Ayoubi El Idrissi (Oujda)

Samedi 08/02 Après-midi
Cours

BEAUSEJOUR

Cours

14:30 - 15:15

Oedème maculaire diabétique, du diagnostic au traitement

K. Reda (Rabat), R. Sekhsoukh (Oujda)

15:15 - 16:00

Echographie oculaire en pratique quotidienne

M. D'Khissy (Casablanca)

Superkid Miofocal

GÉOMÉTRIE ET INNOVATION POUR RALENTIR L'ÉVOLUTION DE LA MYOPIE

INDO

E-Films
E-Posters

E-Films

Cataracte

Gestion d'une cataracte dure et compliquée par la SICS

T. Boutaj, L. Hamza, R. Benkirane, L. Sbai, A. Amazouzi, S. Tachfouti, L. O. Cherkaoui (Rabat)

Deux cristallins balladeurs pour le prix d'un

M. Boughanim (Meknès), S. Louaya (Agadir)

Le Chop Direct (Bien plus facile que l'on pense, Moins Difficile qu'on le pretend)

H. lazaar, M. Labhar, T. Boutaj, Z. Filali, M. Bentaleb, Y. Fathi, O. El Bassim, A. Amazouzi, L. O. Cherkaoui (Rabat)

Chiurgie de la cataracte : Ce qui ne faut jamais faire

H. Tahri (Fès)

Ce n'est ni une rupture ni une désinsertion : Reconnaître une délamination capsulaire

I. EL Belhadji, K. Barknan, M. R. Bentouhami, Y. Hidan, A. Mchachi, L. Benhmidoune, R. Rachid (Casablanca)

Capsular tension ring: A valuable tool to manage weak zonules

H. Lag, O. Nassaf, A. Lekhlifi, C. Soussi, M. Menif, N. Bouslous, M. O. Moustaine (Agadir)

SICS : Une Technique Innovante et Accessible pour la Chirurgie de la Cataracte

S. Hamidi, S. Ouadghiri, Y. Laarif, Y. Fathi, R. Benkirane, L. Sbai, A. Abdellah, L. O. Cherkaoui (Rabat)

CAPSULOTOMIE AU LASER Nd-YAG : Principes et techniques de réalisation

Y. H. A. Yonli, I. Jeddou, K. F. Oumarou Sambou, A. D. Yaya-Oye, M. Bellamine, A. Elkhoyaali, A. Fiqhi, Y. Mouzari (Rabat)

Phacofragmentation par pars plana à l'HMIMV

A. D. Yaya-Oye, K. F. Oumarou Sambou, Y. H. A. Yonli, Y. Bensaoud, I. Jeddou, Y. Bouabid, A. Elkhoyaali, A. Fiqhi, Y. Mouzari (Rabat)

Cataracte hypermure : Entre défi chirurgicale et maitrise du geste

C. Bardi, Z. Hazil, A. Jeribi, S. Bennis, M. R. Daoudi, Z. Qabba, F. El Ibrahimi, Y. Akannour, E. Abdallah (Rabat)

Quand c'est sa première phaco!

Z. Hazil, C. Bardi, A. Sinnate, S. Bennis, G. Halfi, B. Bekkar, Z. Qabba, L. Serghini, E. Abdallah (Rabat)

E-Films

Glaucomes

Signes d'alerte du glaucome congénital : Un guide à l'usage des parents

O. Es-samery, G. Daghouj, Z. Laftimi, L. El Maaloum, B. Allali, A. El Kettani (Casablanca)

Champ visuel : Intérêt et interprétation dans le cadre d'un GPAO

A. Elkhoyaali, Y. Achegri, C. Bouabbadi, K. F. Oumarou Sambou, Y. Mouzari (Rabat)

Needling de la bulle de filtration à la lampe à fente dans la gestion post-opératoire des trabéculectomies : Description de la technique

S. Bencherif, M. A. Bencherif, M. Labhar, S. Sefiani, M. Boufeloussen, M. Benharbit, M. Belmekki (Rabat)

Technique de réalisation d'un Needling

A. El Harrar, G. Daghouj, L. Ajdour, R. Chahir, Z. Laftimi, L. El Maaloum, B. Allali, A. El Kettani (Casablanca)

Panorama vidéo à propos de la gestion post opératoire de la trabéculeculectomie chez l'adulte

S. Bencherif, M. Labhar, S. Sefiani, M. Boufeloussen, M. Benharbit, M. Belmekki (Rabat)

Ophtalmopédiatrie Strabismes

L'examen d'un enfant strabique

I. Laabi, G. Daghouj, A. M. El, M. Issa Mahamat Adoudou, S. Achraf, Z. Laftimi, L. El Maaloum, B. Allali, A. El Kettani (Casablanca)

Mesure de la déviation standard : Pas à pas

K. El Hadi, G. Daghouj, S. Ennaki, L. Arab, Z. Laftimi, L. El Maaloum, B. Allali, A. El Kettani (Casablanca)

E-Films

Pathologie orbito-palpébrale

Ptosis : Comment examiner en pratique ?

K. El Hamraoui, S. Ghallab, A. Aneddame, M. R. Bentouhami, Y. Hidan, A. Mchachi, L. Benhmidoune, R. Rachid (Casablanca)

Subtilités de l'examen clinique du ptosis

M. El Alami, G. Daghouj, I. Laabi, S. Achraf, R. Labiad, Z. Laftimi, L. El Maaloum, B. Allali, A. El Kettani (Casablanca)

Vidéo Pédagogique sur la Cure du Chalazion : Technique et Prise en Charge

Y. Hidan, J. Chafi, A. Abdelmoumen, M. A. Hammouche, M. R. Bentouhami, A. Mchachi, L. Benhmidoune, R. Rachid (Casablanca)

Traitement radical du rétinoblastome : Enucléation

O. Jrondi, G. Daghouj, A. M. El, I. Laabi, Z. Laftimi, L. El Maaloum, B. Allali, A. El Kettani (Casablanca)

Gestion de l'entropion involutionnel de la paupière inférieure à l'HMIMV

O. EL Hallaoui, A. D. Yaya-Oye, Y. H. A. Yonli, K. F. Oumarou Sambou, C. Zakaria, Y. Bouabid, A. Elkhoyaali, A. A.fiqhi, Y. Mouzari (Rabat)

Rétine médicale

Verre à 3 miroirs vs Quadraspheric : Quelle technique choisir pour examiner la périphérie rétinienne ? Un guide pour les ophtalmologistes en herbe

S. Rachda, H. Ahmed Taleb, S. Belghmaidi, I. Hajji, A. Moutaouakil (Marrakech)

Rétine chirurgicale

Préserver le cristallin pour une vue saine : Extraction transsclérale d'un CEIO chez un enfant après vitrectomie

H. Ahmed Taleb, S. Rachda, I. Hajji, S. Chaabane, E. M. Hadiri, S. Belghmaidi, A. Moutaouakil (Marrakech)

Rétinopexie Pneumatique : Step By Step

H. Moutei, A. Bennis, F. Chraibi, M. Abdellaoui, I. Benatiya Andaloussi (Fès)

E-Films

Pathologie cornéenne et de surface

Préparation de collyres au sérum autologue : Nouvelles recommandations

S. Drissi Touzani, R. Benmoussa, H. Safwate, M. Khamaily, L. Mouhib, M. Elbelhadji (Casablanca)

Préparation des collyres fortifiés

H. Ouazzani Touhami, S. Layachi, J. Chafi, M. R. Bentouhami, Y. Hidan, A. Mchachi, L. Benhmidoune, R. Rachid (Casablanca)

Interprétation de la topographie cornéenne en 12 étapes

A. Amira, M. Chnaoui, M. R. Bentouhami, Y. Hidan, A. Mchachi, L. Benhmidoune, R. Rachid (Casablanca)

Greffe de membrane amniotique : Techniques et indications

S. Ennaki, G. Daghouj, O. Jrondi, L. Arab, Z. Laftimi, L. El Maaloum, B. Allali, A. El Kettani (Casablanca)

Injection de Triamcinolone dans la Kératoconjonctivite Vernale : Une Stratégie Thérapeutique Ciblée et Efficace

A. Turki, G. Daghouj, Z. Laftimi, L. El Maaloum, B. Allali, A. El Kettani (Casablanca)

Vidéo pédagogique sur le grattage d'une plaque vernale chez enfant sous sédation

S. Zamzami, A. Rami, Z. Laftimi, G. Daghouj, L. El Maaloum, B. Allali, A. El Kettani (Casablanca)

Crosslinking : Chaque étape cruciale pour une cornée plus forte

A. Rami, B. Allali, K. El Hadi, S. Ettouri, Z. Laftimi, G. Daghouj, L. El Maaloum, A. El Kettani (Casablanca)

Ablation de fils de suture d'une plaie de cornée sous sédation

S. Dahrane, S. Achraf, Z. Laftimi, G. Daghouj, L. El Maaloum, B. Allali, A. El Kettani (Casablanca)

Inflammation - Uvéite

Les atteintes oculaires des enfants suivis pour uvéite au CHU de Casablanca

L. Arab, G. Daghouj, S. Ennaki, B. Allali, A. El Kettani, Z. Laftimi, L. El Maaloum (Casablanca)

Ponction de la chambre antérieure: Quand et comment ?

S. laaouina, K. F. Oumarou Sambou, H. Brarou, E. Querol Louzitou, W. El Baroudi, S. El Ouali, A. A. Fiqhi, A. Khoyaali, Y. Mouzari (Rabat)

E-Films

Ophtalmopédiatrie

La réfraction chez l'enfnat

H. Brarou, S. Azib, A. Youssef, B. Ayoub, S. laaouina, K. F. Oumarou Sambou, E. Adil, F. Aissam, Y. Mouzari (Rabat)

Prise en charge chirurgicale d'une cataracte congénitale avec persistance de membrane pupillaire

H. Alaoui Ismaili, S. Houti, H. Mouhajar, J. Manal, S. Louaya (Agadir)

Une luxation antérieure du cristallin chez une fille de 3 ans : Quelle prise en charge chirurgicale ?

O. Benhar, K. Ajbar, N. Bouslous, O. Moustaine (Agadir)

Contactologie pédiatrique : Panorama des indications et apports pratiques

B. Azarkan, L. Sbai, Z. Hilali, R. Benkirane, R. Elhachimi, A. Amazouzi (Rabat), L. O. Cherkaoui (Paris)

Gestion d'une Ectopie cristallinienne avec implant a fixation sclérale : Technique Canabrava

H. Alaoui Ismaili (Casablanca), S. Houti (Casablanca), H. Mouhajar (Agadir), N. El-khnissi (Rabat), S. Louaya (Agadir)

Quand le purpura thrombopénique idiopathique śnvite en ophtalmologie

I. Kadhi, H. Houli, Y. Labassi, N. Boutimzine, O. Cherkaoui (Rabat)

Le traitement conservateur dans le rétinoblastome : Indications et techniques

R. Chahir, G. Daghouj, D. M. Otsasso Okomiko, S. Ettouri, Z. Laftimi, L. El Maaloum, B. Allali, A. El Kettani (Casablanca)

Technologie MicroPulse du cycloaffaiblissement pour le traitement du glaucome congénital

Z. Laftimi, G. Daghouj, L. El Maaloum, B. Allali, A. El Kettani (Casablanca)

Le sondage lacrymal chez l'enfant

D. Khadri, G. Daghouj, Z. Morchid, D. M. Otsasso Okomiko, K. El Hadi, Z. Laftimi, L. El Maaloum,

Interprétation de la topographie cornéenne

S. Rhalib, L. Ajdour, Z. Laftimi, G. Daghouj, L. El Maaloum, B. Allali, A. El Kettani (Casablanca)

E-Films

Ophtalmopédiatrie

Les différents visages des cataractes congénitales : Un voyage au cœur de l'œil

G. Daghouj, A. Rami, S. Ettouri, R. Chahir, Z. Laftimi, L. El Maaloum, B. Allali, A. El Kettani (Casablanca)

L'examen Ophtalmologique du nourrisson à l'état d'éveil : Étape par étape

I. Kninech, G. Daghouj, S. Ettouri, R. Labiad, Z. Laftimi, L. El Maaloum, B. Allali, A. El Kettani (Casablanca)

Comment réaliser un sondage lacrymal : Vidéo pédagogique

S. Bouderka, L. Ajdour, S. Rhalib, O. Bouderka, Z. Laftimi, G. Daghouj, L. El Maaloum, B. Allali, A. El Kettani (Casablanca)

Évaluation ophtalmo-pédiatrique et orthoptique de l'enfant amblyope

M. Aissaoui, G. Daghouj, A. Rami, Z. Laftimi, L. El Maaloum, B. Allali, A. El Kettani (Casablanca)

Examen à verres 3 mirroirs

H. El Ayouki, G. Daghouj, L. Ajdour, Z. Laftimi, L. El Maaloum, B. Allali, A. El Kettani (Casablanca)

Technique de realisation d'un examen sous sédation chez l enfant

L. Ajdour, G. Daghouj, A. El Harrar, Z. Laftimi, R. Chahir, L. El Maaloum, B. Allali, A. El Kettani (Casablanca)

Ponction de Chambre Antérieure

R. Labiad, G. Daghouj, A. M. El, Z. Laftimi, L. El Maaloum, B. Allali, A. El Kettani (Casablanca)

E-Films

Neuro-ophtalmologie

Potentiels évoqués visuels et électrorétinogramme : Indications et techniques de réalisation

S. Ettouri, G. Daghouj, S. Ennaki, A. Rami, Z. Laftimi, L. El Maaloum, B. Allali, A. El Kettani (Casablanca)

Divers

Traitement des cils trichiasique au laser d'argon : Technique et résultats

H. Jdid, G. Daghouj, S. Chakir, Z. Laftimi, L. El Maaloum, B. Allali, A. El Kettani (Casablanca)

Sondage des voies lacrymales : Vidéo pédagogique pour les Ophtalmologistes

A. Aneddame, Y. Hidan, A. Abdelmoumen, M. A. Hammouche, M. R. Bentouhami, A. Mchachi, L. Benhmidoune, R. Rayad (Casablanca)

Comment réussir sa réfraction subjective ?

Y. Safoine, E. Sara, M. R. Bentouhami, Y. Hidan, A. Mchachi, L. Benhmidoune, R. Rachid (Casablanca)

Atteintes de la surface oculaire chez les patients diabétiques à propos de 70 cas

F. Samlali (Casablanca)

Rupture spontanée du globe oculaire : Aspects épidémiologiques, cliniques et thérapeutiques

D. M. Otsasso Okomiko, Z. Morchid, M. M. Lebatt, F. Tehari, Z. Laftimi, G. Daghouj, L. El Maaloum, B. Allali, A. El Kettani (Casablanca)

Vidéo éducative sur les Injections intravitréennes d'anti VEGF : Vers un consentement éclairé et meilleure adhésion thérapeutique

I. Majidi, C. Khodriss, O. Boukouk, S. Zefzoufi, M. A. Zanzoune, Y. El Aidi, M. El Bahloul (Tanger)

Prélèvement de greffon de la muqueuse labiale

A. Goujdihi, K. Barknan, M. R. Bentouhami, Y. Hidan, A. Mchachi, L. Benhmidoune, R. Rachid (Casablanca)

Injection rétrobulbaire Xylo-Alcool

K. F. Oumarou Sambou, B. Oubaaz, A. Elkhoyaali, A. D. Yaya-Oye, Y. H. A. Yonli, S. Sebbata, H. Okieh, A. A. Fiqhi, Y. Mouzari (Rabat)

Les techniques d'anesthésie locale et locoregionale en Ophtalmologie

H. Habiboullah, R. Chahir, Z. Laftimi, G. Daghouj, L. El Maaloum, B. Allali, A. El Kettani (Casablanca)

TRACEY™ TECHNOLOGIES

La combinaison d'un Aberromètre et d'un topographe

MEDICALS INTERNATIONAL 30

Medicals International Maroc est fièrement présente au Maroc depuis 2018 pour servir les secteurs de l'ophtalmologie et des soins de la vue en offrant des produits d'excellence, associés à un service et une expérience inégalés.

En septembre 2024, Medicals International Maroc a finalisé l'acquisition de la totalité des actions d'OptiGroup, un acteur majeur et bien établi dans l'industrie des soins de la vue au Maroc.

Fondé il y a 40 ans par un vétéran du secteur dont la famille était impliquée dans le domaine des soins de la vue depuis les années 1940, OptiGroup a joué un rôle clé dans le développement de l'industrie des lentilles de contact spécialisées et dans la représentation de grandes marques du secteur, principalement Menicon-France.

Grâce à l'acquisition d'OptiGroup, Medicals International Maroc bénéficie désormais d'une portée exceptionnelle à travers tout le Royaume du Maroc, avec plus de 1400 partenaires commerciaux et clients.

Nous assurons à nos partenaires que nous continuerons à élever les standards en offrant une expérience remarquable grâce à notre équipe professionnelle.

Menicon

E-Posters

Glaucomes

Glaucome secondaire à une sphérophaquie et ectopie cristallinienne : A propos d'un cas

G. Daghouj, S. Ennaki, S. Ettouri, A. Rami, Z. Laftimi, L. El Maaloum, B. Allali, A. El Kettani (Casablanca)

L'impact des médicaments anti glaucomateux sur la surface oculaire : A propos de 50 cas

T. Abedalkareem, F. Tehari (Casablanca)

Nanophtalmie, glaucome par fermeture de l'angle et cataracte : Un trio de choc

L. Mkhairi, H. Ghomri, Y. El-hachimi, Z. Bentaj, H. Moutei, A. Bennis, F. Chraibi, M. Abdellaoui, I. Benatiya Andaloussi (Fès)

Mégalocornée congénitale et glaucome congénital : Quelle différence ?

S. Ettouri, G. Daghouj, I. Kninech, K. El Hadi, Z. Laftimi, L. El Maaloum, B. Allali, A. El Kettani (Casablanca)

Un glaucome neovasculaire révélant une vascularite rétinienne lié à Hla b 27 : Une association rare

K. Ajbar, M. Frarchi, O. Benhar, N. Bouslous, O. Moustaine (Agadir)

Glaucome post-traumatique de l'enfant : Récession de l'angle irido-cornéen, une pression à relâcher

S. Ouazzani Touhami, S. Belghmaidi, Y. Z. El Khalifa, A. Najah, Y. Ennassimi, I. Hajji, A. Moutaouakil (Marrakech)

Syndrome de Posner-Schlossman (A propos d'un cas)

M. Ammar, G. Daghouj, S. Ettouri, Z. Laftimi, L. El Maaloum, B. Allali, A. El Kettani (Casablanca)

E-Posters

Rétine médicale

Vascularite rétinienne au cours de la maladie de behçet : A propos d'un cas

L. Boulerhcha, Y. Harrar, F. Z. Kassimi, K. Hamdi, O. Serji, F. Mabrouki, A. Maadane, R. Sekhsoukh (Oujda)

Choriorétinite séreuse centrale secondaire à une application de corticoïde topique dans le cadre d'un psoriasis

S. Sajid, M. Faris, M. Makmoul, M. R. Bentouhami, Y. Hidan, A. Mchachi, L. Benhmidoune, R. Rayad (Casablanca)

Corticothérapie : Complication rare mais redoutable !

M. Elmoumni, M. A. Hammouche, M. R. Bentouhami, Y. Hidan, A. Mchachi, L. Benhmidoune, R. Rachid (Casablanca)

Néovaisseaux choroïdiens chez un Myope fort à propos d'un cas

Y. Debagh, S. Daidai, H. Okieh, A. Elkhoyaali, A. A. Fiqhi, Y. Mozari (Rabat)

Hémorragie rétro-hyaloïdienne de Valsalva traitée par laser YAG : A propos d'un cas

Y. El-hachimi, H. Ghomri, I. Jane, L. Mkhairi, H. Moutei, A. Bennis, F. Chraibi, M. Abdellaoui, I. Benatiya Andaloussi (Fès)

Rupture post traumatique de la membrane de bruch : A propos d'un cas

M. Kanboui, Y. El Gueddari, Y. Akannour, L. Serghini, E. Abdallah (Rabat)

Tuberculose multifocale révélée par un fond d'œil

A. Boussif, H. Bazhar, H. Boukbir, N. Bouslous, M. O. Moustaine (Agadir)

Rupture post traumatique de la membrane de Bruch : A propos d' un cas

O. Serji, Y. Harrar, F. Z. Kassimi, L. Boulerhcha, K. Hamdi, F. Mabrouki, A. Maadane, R. Sekhsoukh (Oujda)

Retinite pigmentaire

N. Atangana Offiala, K. F. Oumarou Sambou, Y. Ghallab, A. Fiqhi, Y. Mouzari, A. Oubaaz (Rabat)

Les néovaisseaux choroïdiens chez les patients myopes forts traités par les IVT à propos d'un cas

M. Kankou, D. Abdellahi, M. Tidjani, C. Begnoug, I. Barikalla, F. El Ibrahimi, E. Abdallah (Rabat)

Occlusion veineuse rétinienne révélant une leucémie

M. Kanboui, Y. El Gueddari, Y. Akannour, L. Serghini, E. Abdallah (Rabat)

E-Posters

Rétine médicale

Choriorétinite séreuse centrale aspect clinique et paraclinique à propos d'un cas

C. S. M. Toinsi, A. Boulanouar, A. Noman, S. Benchakroune, O. Cherkaoui (Rabat)

Occlusion d'une branche de la veine centrale de la rétine asymptomatique. Urgence ou pas d'urgence ?

E. M. Lehbibe, M. L. Cherif El Mokhtar, M. M. Lebatt, Z. Laftimi, G. Daghouj, L. El Maaloum, B. Allali, A. El Kettani (Casablanca)

Une manifestation oculaire inhabituelle au cours d'une crise de pré éclampsie en post partum immédiat

A. Boussi, H. Bazhar, H. Boukbir, N. Bouslous, M. O. Moustaine (Agadir)

Hémorragie rétrohyaloidienne révélant une insuffisance aortique chez un jeune

A. El Harrar, G. Daghouj, L. Ajdour, Z. Laftimi, L. El Maaloum, B. Allali, A. El Kettani (Casablanca)

Le Syndrome des taches blanches : A propos d'un cas

S. Daidai, Y. Debagh, A. D. Yaya-Oye, K. F. Oumarou Sambou, Y. Achegri, Z. Chaibi, A. Elkhoyaali, A. Fiqhi, Y. Mouzari (Rabat)

OACR sur hypercoagulabilité sanguine probable

A. D. Yaya-Oye, K. F. Oumarou Sambou, S. Daidai, El Hallaoui, Y. H. A. Yonli, Y. Bouabid, A. Elkhoyaali, A. Fiqhi, Y. Mouzari (Rabat)

Maladie de Stargardt à révélation tardive : A propos d'un cas

N. Abu Tabeekh, B. Oualid, M. Didi, J. Houissa, C. Ahkim, F. Z. Mabrouki, A. Maadane, R. Sekhsoukh (Oujda)

Manifestations ophtalmologiques au cours d'une leucémie aigüe myéloïde

O. Hacht, F. Mabrouki, A. Maadane, R. Sekhsoukh (Oujda)

Hémorragie rétro-hyaloïdienne de Valsalva traitée par laser YAG : A propos d'un cas

Y. El-hachimi, H. Ghomri, I. Jane, L. Mkhairi, H. Moutei, A. Bennis, F. Chraibi, M. Abdellaoui, I. Benatiya Andaloussi (Fès)

Maladie de Best à transmission autosomique récessive (à propos d'un cas)

F. Z. Kassimi, Y. Harrar, L. Boulerhcha, K. Hamdi, O. Serji, F. E.-Z. Mebrouki, A. Maadane, R. Sekhsoukh (Oujda)

E-Posters

Rétine médicale

Imagerie multimodale de l'œdème maculaire diabétique focal traité par laser focal

M. Drissi El-Bouzaidi, R. Elaouni, S. Lekbich, A. Boubekri, , H. Moutei, A. Bennis, F. Chraibi, M. Abdellaoui, I. Benatiya Andaloussi (Fès)

Clinical Characteristics of Peripapillary Myelinated Nerve Fibers : A Report of Three Cases

H. Boukbir, H. Lag, A. R. Idihia, A. Boussif, M. El Hadrani, O. Nassaf, N. Bouslous, M. O. Moustaine (Agadir)

Pseudo-xanthome élastique et œil : A propos d'un cas

C. El Ouazzani (Tanger)

Exophtalmie inflammatoire révélatrice d'un rétinoblastome (à propos d'un cas)

L. Boulerhcha, Y. Harrar, F. Z. Kassimi, K. Hamdi, O. Serji, F. Mabrouki, A. Maadane, R. Sekhsoukh (Oujda)

Hémorragie sous rétinienne maculaire après prise d'acide acétylsalicylique : A propos d'un cas

Y. H. A. Yonli, A. D. Yaya-Oye, El Hallaoui, K. F. Oumarou Sambou, N. Atangana Offiala, A. Elkhoyaali, A. Fiqhi, Y. Mouzari (Rabat)

Le Syndrome de COATS Plus : Démystification d'un Cas Clinique Peu Commun

M. Jaafar, H. Mouhajar, N. Bouslous, M. O. Moustaine, S. Louaya (Agadir)

Vascularite rétinienne occlusive bilatérale suite au vaccin anti-COVID 19

A. Goujdihi, K. Barknan, M. R. Bentouhami, Y. Hidan, A. Mchachi, L. Benhmidoune, R. Rachid (Casablanca)

Angéite givrée bilatérale révélant une rétinite virale à CMV à propos d'un cas

S. Orfi, A. Agnaou, Y. Sobhi, S. Belghmaidi, I. Hajji, A. Moutaouakil (Marrakech)

Hémorragie preretinienne post transfusion chez un enfant suivi pour rhabdomyosarcome : A propos d'un cas

S. Daidai, Y. Debagh, K. F. Oumarou Sambou, H. Okieh, A. D. Yaya-Oye, Y. Achegri, A. Elkhoyaali, A. Fiqhi, Y. Mouzari (Rabat)

Taches de Roth révélant une leucémie myéloïde chronique : A propos d'un cas

O. Janati, H. A. Abdelaziz, A. Hajjaji, S. Iferkhass, A. Bouzidi, A. El Ouafi (Meknès)

E-Posters

Rétine médicale

Néovascularisation choroïdienne idiopathique chez un enfant de onze ans : A propos d'un cas

W. Oujidi, A. Guechati, W. Achergui, S. E. Labyad, A. Halhoul, R. Sekhsoukh (Oujda)

Choroidite ischémique multifocale compliquant une pré-éclampsie : A propos d'un cas

Y. El Gueddari, M. Kanboui, Y. Akannour, L. Serghini, E. Abdallah (Rabat)

Rupture post traumatique de la membrane de bruch : A propos de 2 cas

M. Elkasmi, M. Elmoumni, M. A. Hammouche, M. R. Bentouhami, Y. Hidan, L. Benhmidoune, A. Mchachi, R. Rachid (Casablanca)

Leucémie aigue révélée par une vascularite rétinienne bilatérale

M. Didi, O. Berramdane, F. Mabrouki, A. Maadane, R. Sekhsoukh (Oujda)

Maculopathie moyenne aigue paracentrale : Une cause rare de baisse brutale de l'acuité visuelle

O. Rezzouk, H. Ghomri, Y. El-hachimi, Z. Bentaj, H. Moutei, A. Bennis, C. Fouad, M. Abdellaoui, I. Benatiya Andaloussi (Fès)

Manifestations ophtalmologiques dans le syndrome d'Heimler : Étude d'un cas rarissime et de ses implications rétiniennes

Y. Sobhi, I. Hajji, A. Agnaou, M. A. Majhoul, S. Belghmaidi, A. Moutaouakil (Marrakech)

Un Syndrome de Stickler dans le cadre d'un Syndrome de Pierre Robin : A propos d'un cas rare à l'Hôpital Nord Franche Comte,France

F. Lachkar, M. S. Naoum, S. Chelbabi, F. Benjelloun, H. Moutei, F. Chraibi, A. Bennis, M. Abdellaoui, I. Benatiya Andaloussi (Fès)

Chorioretinite Séreuse Centrale Post-Viagra : Un Cas Rare chez le Sujet Jeune

O. Bouderka, S. Bouderka, B. Ziouti, H. Sokrat, M. R. Bentouhami, Y. Hidan, A. Mchachi, L. Benhmidoune, R. Rachid (Casablanca)

D'un fond d'œil particulier à un diagnostic rare : Un cas de rétinopathie ponctuée albescente

Y. Sobhi, I. Hajji, A. Agnaou, M. A. Majhoul, S. Belghmaidi, A. Moutaouakil (Marrakech)

E-Posters

Rétine médicale

Maladie de Stargart associée à un Syndrome ataxo Spasmodique cérébelleux : A propos d'un cas

K. F. Oumarou Sambou, S. Laaouina, Y. H. A. Yonli, A. D. Yaya-Oye, H. Okieh, Y. Ghallab, El Hallaoui, A. Elkhoyaali, Y. Mouzari (Rabat)

L'atrophie choriorétinienne paraveineuse pigmentée (PPRCA) : A propos d'un cas

I. Serghini,R. Elaouni, S. Lekbich, A. Boubekri, , H. Moutei, A. Bennis, C. Fouad, M. Abdellaoui, I. Benatiya Andaloussi (Fès)

Gyrate Atrophy of the Choroid and Retina in a young patient : A case report

R. Benkirane, L. Sbai, T. Boutaj, Z. Hilali, A. Abdellah, O. Cherkaoui (Rabat)

Une choroïdite pseudo-serpigineuse révélant une tuberculose oculaire : A propos d'un cas

M. W. Lahlou Amine, A. Taleb Farhat, I. Maarouf, O. Haddani, H. Ait Amar, J. Ait Elhaj, A. Razzak, M. Bouazza, M. El Belhadji (Casablanca)

Une lipémie rétinienne chez un nourrisson de deux mois

I. Jenkal, A. Hakkioui, Y. Tlemcani, S. Belghmidi, I. Hajji, A. Moutaouakil (Marrakech)

Le syndrome de Morning Glory : Aspects cliniques et imagerie

Z. Algouti, A. Laalou, H. Ait Lhaj, M. Kriet, F. El Asri (Marrakech)

Hamartome combiné de l'épithélium pigmentaire et de la rétine : A propos de 4 cas

S. Guerraou, R. Elaouni, M. E. W. En-nasery, L. Mkhairi, H. Moutei, A. Bennis, F. Chraibi, M. Abdellaoui, I. Benatiya Andaloussi (Fès)

Hémorragies rétiniennes révélatrices de pathologies hématologiques : A propos de 2 cas

R. Benmoussa, M. Ziane, S. Chiguer, M. Khamaily, L. Mouhib, M. Elbelhadji (Casablanca)

E-Posters

Rétine chirurgicale

Ablation de l'huile de silicone : Pronostic fonctionnel et complications postopératoires

H. Moutei, A. Bennis, F. Chraibi, M. Abdellaoui, I. Benatiya Andaloussi (Fès)

Les récidives de décollement de rétine rhegmatogène : Facteurs de risque et gestion chirurgicale. Expérience du service d'Ophtalmologie de Fès, à propos d'une série de 30 patients

I. Serghini, S. Tanout, S. Guerraou, A. Choukri, H. Moutei, A. Bennis, C. Fouad, M. Abdellaoui, I. Benatiya Andaloussi (Fès)

Intérêt du pelage de l'ILM dans le traitement des décollements de rétine rhégmatogènes par vitrectomie par la pars plana

Y. ER-Rabhi, S. Tanout, M. Sghyar, O. Belcadi, H. Moutei, A. Bennis, C. Fouad, M. Abdellaoui, I. Benatiya Andaloussi (Fès)

Gaz Vs Silicone,Quel élixir choisir pour tamponner un décollement tractionnel ?

A. Agnaou, A. El Hakioui, S. Belghmaidi, I. Hajji, A. Moutaouakil (Marrakech)

Dans l'œil du Cyclone : Gestion des corps étrangers intraoculaires chez l'enfant

S. Orfi, I. Hajji, S. Rachda, K. Majidi, S. Belghmaidi, A. Moutaouakil (Marrakech)

Petits patients, grands défis : les décollements de rétine rhégmatogènes (DDR) chez les enfants

S. Rachda, I. Hajji, S. Orfi, H. Ahmed Taleb, A. Moutaouakil, S. Belghmaidi (Marrakech)

« Vitrectomie avec ou sans injection de Bévacizumab en préopératoire pour prise en charge des décollements de rétine tractionnels compliquant la rétinopathie diabétique proliférante (étude comparative sur 79 yeux)

A. Boubekri, R. Elaouni, S. Lekbich, M. Morchid, H. Moutei, A. Bennis, C. Fouad, M. Abdellaoui, I. Benatiya Andaloussi (Fès)

Corps étrangers intraoculaires : Expérience du service d'Ophtalmologie de Fès ; à propos d'une série de 33 cas (étude descriptive, traitement chirurgical, devenir fonctionnel)

A. Choukri, S. Tanout, M. Sghyar, O. Belcadi, H. Moutei, A. Bennis, C. Fouad, M. Abdellaoui, I. Benatiya Andaloussi (Fès)

Décollement de rétine sur trou maculaire : A propos d'une série de 10 cas

Y. Laarif, S. Benchekroun, A. Tagmouti, M. Benchekroun Belabbes, S. Ouadghiri, F. Z. Laazrak, A. Hadaoui, A. Abdellah, L. O. Cherkaoui (Rabat)

E-Posters

Rétine chirurgicale

Intervention cataracte-vitrectomie postérieure : Pourquoi ?

H. Tahri (Fès)

Étude des caractéristiques épidémiologiques, cliniques et thérapeutiques des déchirures géantes de la rétine compliquées par un décollement rétinien : Expérience du service d'ophtalmologie A

M. Benchekroun Belabbes, S. Benchekroun, ED-Darraz, S. Tachfouti, N. Boutimzine, A. Abdellah, O. Cherkaoui (Rabat)

Maculopathie moyenne, Quand la rétine se rebelle

Y. Tlemcani, S. Orfi, S. Rachda, S. Belghmaidi, I. Hajji, A. Moutaouakil (Marrakech)

La chirurgie des trous maculaires complexes : Expérience du service d'ophtalmologie de Fès

H. Ghomri, R. Elaouni, S. Lekbich, O. Belcadi, H. Moutei, A. Bennis, F. Chraibi, M. Abdellaoui, I. Benatiya Andaloussi (Fès)

Résorption spontanée d'un hématome sous rétinien post traumatique chez un enfant

S. Sadiki, S. Salama, M. Boukssim, El Hallaoui, A. Elkhoyaali, A. A. Fiqhi, Y. Mouzari (Rabat)

L'apport de la chirurgie vitréo-rétinienne dans la récupération de l'acuité visuelle(AV)

K. Ajbar, M. Jaafar, N. Bouslous, O. Moustaine (Agadir)

Hémorragie retro-hyaloïdienne déshémoglobinisée : A propos d'un cas

T. Boutaj, L. Hamza, R. Benkirane, L. Sbai , A. Amazouzi, S. Tachfouti, L. O. Cherkaoui (Rabat)

E-Posters

Chirurgie réfractive

Evaluation des connaissances des internes et résidents du CHU Ibnou Rochd de Casablanca a propos de la chirurgie réfractive

A. Amira, M. Sidki, M. R. Bentouhami, Y. Hidan, A. Mchachi, L. Benhmidoune, R. Rachid (Casablanca)

Chirurgie réfractive par implant phaque et Décollement de rétine rhegmatogène chez le Myope fort : Evolution naturelle ou Facteur de risque?

T. Abedalkareem (Casablanca), I. Jeddou (Rabat), A. Fiqhi (Rabat), Y. Mouzari (Rabat)

Cataracte

Capsulotomie circulaire ou radiaire : Un duel serré pour libérer le capsulophimosis!

A. Mounsif, E. A. Asmaa, H. Ait Lhaj, M. Kriet, F. El Asri (Marrakech)

Évaluation du simulateur Eyesi dans l'apprentissage de la phacoémulsification

I. Laamoud, H. Ghomri, Y. El-hachimi, A. Maghraoui, H. Moutei, A. Bennis, F. Chraibi, M. Abdellaoui, I. Benatiya Andaloussi (Fès)

Prédiction des résultats visuels des cataractes post-traumatiques de l'enfant : Comparaison entre le Pediatric Ocular Trauma Score (POTS) et l'Ocular Trauma Score (OTS)

S. Allaoui, A. El Hakioui, F. Guidouni, H. Ellatifi, S. Belghmaidi, I. Hajji, A. Moutaouakil (Marrakech)

Implantation secondaire : Que gagne-t-on réellement ? (à propos de 46 cas)

O. Belcadi, H. Ghomri, Y. El-hachimi, F. Lachkar, H. Moutei, A. Bennis, F. Chraibi, M. Abdellaoui, I. Benatiya Andaloussi (Fès)

Cataracte congénitale sur persistance du vitré primitif : Expérience du service d'ophtalmologie pédiatrique

A. El Harrar, G. Daghouj, D. M. Otsasso Okomiko, L. Ajdour, Z. Laftimi, L. El Maaloum, B. Allali, A. El Kettani (Casablanca)

Résultats réfractifs et fonctionnels de patients opérés pour cataracte congénitale avec implantation primaire : Expérience de l'hôpital Omar Idrissi de Fès

S. Guerraou, I. Serghini, M. E. W. En-nasery, F. Lachkar, H. Moutei, A. Bennis, F. Chraibi, M. Abdellaoui, I. Benatiya Andaloussi (Fès)

E-Posters

Cataracte

Chirurgie de la cataracte et piggy back

A. Raiss, A. Aissaoui, H. Mihfad (Casablanca)

Évaluation à Long Terme des Résultats Anatomiques et Fonctionnels de la Phacoémulsification dans le Syndrome de Pseudoexfoliation

H. Ait Amar, H. Safwate, O. Haddani, M. Idriss, M. W. Lahlou Amine, A. Razzak, M. Bouazza, M. El Belhadji (Casablanca)

Cataracte et syndrome d'alport

Y. Qouiqa, M. Tbatou, N. Bou-Oulja, M. Laamoumri, I. Fatima, Y. Akannour, L. Serghini, E. Abdallah (Rabat)

Maîtriser les Pupilles Serrées : Anneaux, Écarteurs et méthodes physiques

I. EL Belhadji, A. Goujdihi, M. Yassine, M. R. Bentouhami, Y. Hidan, A. Mchachi, L. Benhmidoune, R. Rachid (Casablanca)

Navigating the Argentinean Flag Sign : Preoperative and Intraoperative Strategies for Intumescent Cataracts

C. Arnaldos López (Badalona), J. Widmer Pintos (Granollers), A. Gómez-Benlloch (Barcelona), S. Del Pozo (Barcelona), R. Bouchikh El Jarroudi (Badalona), N. Relaño (Barcelona)

Capsulophimosis bilatérale antérieure chez un enfant : A propos d'un cas

M. E. M. Beiche, C. Bardi, M. S. Salem, L. Serghini, Y. Akannour, E. Abdallah (Rabat)

Cataracte médicamenteuse induite par un antipsychotique atypique (Olazanpine) : A propos d'un cas. Atypical antipsychotic (Olazanpine) – induced Cataract : A case report

A. El Amri, M. Doubi Kadmiri, G. Halfi, Y. Akannour, F. El Ibrahimi, L. Serghini, E. Abdallah (Rabat)

La délamination capsulaire : Un entité distincte de la pseudoexfoliation

I. EL Belhadji, K. Barknan, M. R. Bentouhami, Y. Hidan, A. Mchachi, L. Benhmidoune, R. Rachid (Casablanca)

Une leucocorie bilatérale

M. Baddi, K. Hamdi, E. Y. Aya, H. Mohamed, M. Alkteish, F. Mabrouki, A. Maadane, R. Sekhsoukh (Oujda)

E-Posters

Pathologie cornéenne et de surface

L'OCTA : Une révolution dans l'adaptation des lentilles sclérales

S. Ben Addou Idrissi, R. Elaouni, M. Senhaji, A. Maghraoui, H. Moutei, A. Bennis, F. Chraibi, M. Abdellaoui, I. Benatiya Andaloussi (Fès)

La chirurgie combinée : Cure de cataracte et greffe de cornée à-propos de 34 cas

S. Wifak, B. Allali, S. Ettouri, A. Baba, Z. Laftimi, G. Daghouj, L. El Maaloum, A. El Kettani (Casablanca)

Persistent ocular surface disease: Recognizing and managing severe cases of the commonly missed ocular rosacea

K. Fahmaoui, S. Gueroum, M. R. Bentouhami, Y. Hidan, A. Mchachi, L. Benhmidoune, R. Rachid (Casablanca)

Kératites neurotrophiques : Aspects clinique, évolutif et thérapeutique (Série de 20 cas)

S. Hamidi, T. Baiz, Y. Laarif, N. EL Arari, S. Ouadghiri, O. El Bassim, N. Boutimzine, A. Abdellah, L. O. Cherkaoui (Rabat)

Les plaies de cornée : Quel pronostic visuel ?

A. Denial, Y. Tahri, A. Sandali, H. Sokrat, M. R. Bentouhami, Y. Hidan, A. Mchachi, L. Benhmidoune, R. Rachid (Casablanca)

Défis de l'amblyopie dans la cécité cornéenne pédiatrique : Solutions innovantes en l'absence de greffons

R. Thalal, S. Belghmaidi, Y. Z. El Khalif, Y. Ennassimi, A. Najah, A. Hamdaoui, S. Ouazzani Touhami, I. Hajji, A. Moutaouakil (Marrakech)

Les kératites ulcérantes périphériques (PUK) : Expérience du service d'ophtalmologie du CHU HASSAN II de Fès

Y. El-hachimi, S. Tanout, M. Sghyar, Z. Bentaj, H. Moutei, A. Bennis, F. Chraibi, M. Abdellaoui, I. Benatiya Andaloussi (Fès)

La santé oculaire face à l'épidémie de rougeole : Impacts et défis de prise en charge (Expérience de l'hôpital régional de Souss Massa)

H. Bazhar, A. Dalouhamouch, H. Boukbir, N. Bouslous, M. O. Moustaine (Agadir)

Bilateral Corneal Perforation Secondary to Rheumatoid Arthritis : A Case Report

A. R. Idihia, A. Dalouhamouch, F. Z. Liqali, L. Moulahid, Z. Azemour, N. Bouslous, M. O. Moustaine (Agadir)

E-Posters

Pathologie cornéenne et de surface

Brûlures oculaires : A propos d'une série de cas

M. Bennani, S. Tanout, S. Guerraou, T. Marrakchi, H. Moutei, A. Bennis, F. Chraibi, M. Abdellaoui, I. Benatiya Andaloussi (Fès)

Le tabagisme : Quand une sécheresse oculaire peut imposer un sevrage !

A. Denial, Y. Tahri, H. Sokrat, A. Sandali, M. R. Bentouhami, Y. Hidan, A. Mchachi, L. Benhmidoune, R. Rachid (Casablanca)

Brûlure oculaire sévère par base forte avec une évolution spectaculaire : A propos d'un cas

I. Belachkar, S. Ghallab, J. Chafi, M. R. Bentouhami, Y. Hidan, A. Mchachi, L. Benhmidoune, R. Rachid (Casablanca)

Adaptation d'un hydrops avec toricité sclérale

H. Ghomri, S. Tanout, I. Jane, A. Choukri, H. Moutei, A. Bennis, F. Chraibi, M. Abdellaoui, I. Benatiya Andaloussi (Fès)

L'efficacité du crosslinking dans le kératocone chez l'enfant : Expérience du service

S. Ettouri, B. Allali, S. Wifak, K. El Hadi, G. Daghouj, Z. Laftimi, L. El Maaloum, A. El Kettani (Casablanca)

La prise en charge de l'hydrops de cornée (à propos de 19 cas)

A. Rami, B. Allali, A. Baba, R. Echchafi, Z. Laftimi, G. Daghouj, L. El Maaloum, A. El Kettani (Casablanca)

Qualité de vie des patients greffés de cornée : Expérience Du Service D'ophtalmologie Pédiatrique Casablanca

R. Echchafi, B. Allali, K. El Hadi, A. Rami, Z. Laftimi, G. Daghouj, L. El Maaloum, A. El Kettani (Casablanca)

Conjontivite fibrosante au stade d'ankyloblépharon : A propos d'un cas

O. Elkorno, H. EL Ghazi, Z. HilaliY. Laarif, A. Abdellah, L. O. Cherkaoui (Rabat)

Révélation d'une MICI par une épisclérite : A propos d'un cas

B. Bousellam, Y. Bouhafra, H. Eddaoui, S. Sefiani, S. Bencherif, A. Regragui, M. Benharbit, N. Benchekroune, M. Belmekki (Rabat)

E-Posters

Pathologie cornéenne et de surface

Les corps étrangers intra cornéen : A propos de 68 cas

A. Raid, M. A. Hammouche, M. R. Bentouhami, Y. Hidan, A. Mchachi, L. Benhmidoune, R. Rachid (Casablanca)

Challenge thérapeutique du Kératocône avancée chez l'enfant

M. Baddi, A. Guechati, M. Alkteish, E. Y. Aya, H. Mohamed, F. Mabrouki, A. Maadane, R. Sekhsoukh (Oujda)

La combinaison du Sérum autologue et de la membrane PRF pour la prise en charge des ulcères cornéens réfractaires

O. Zenasni, C. Khodriss, A. Bouayad, I. Majidi, M. A. Zanzoune, C. El Ouazzani, M. El Bahloul (Tanger)

Quand les yeux et la peau se croisent : Manifestations oculaires rares dans la maladie de Leiner-Moussous (à propos d'un cas)

R. Thalal, S. Belghmaidi, Y. Z. El Khalif, A. Najah, Y. Ennassimi, S. Ouazzani Touhami, A. Hamdaoui, I. Hajji, A. Moutaouakil (Marrakech)

Quand un traumatisme oculaire minime révèle une pathologie éctasiante sévère de la cornée !

S. Tanout, H. Ghomri, M. Sghyar, M. Morchid, H. Moutei, A. Bennis, F. Chraibi, M. Abdellaoui, I. Benatiya Andaloussi (Fès)

Rémission complète d'un carcinome épidermoïde conjonctival in situ après excision chirurgicale et traitement topique au 5-fluorouracile

A. Dalouhamouch, A. R. Idihia, L. Manssouri, N. Bouslous, M. O. Moustaine (Agadir)

Adaptation du kératocône à l'hôpital 20 août (A propos de 44 cas)

S. Rhalimi, H. Rhaichi, M. A. Hammouche, M. R. Bentouhami, Y. Hidan, A. Mchachi, L. Benhmidoune, R. Rachid (Casablanca)

Brittle cornea syndrom : A propos de 2 cas

Y. Bouhafra, B. Bousellam, H. Eddaoui, S. Bencherif, S. Sefiani, M. Boufeloussen, N. Benchekroune, M. Benharbit, M. Belmekki (Rabat)

Une Kératite bactérienne sévère associée à l'utilisation prolongée de lentilles de contact rigides chez un adolescent atteint de kératocône

A. Abdelmoumen, H. Sokrat, A. Denial, A. Sandali, M. R. Bentouhami, Y. Hidan, A. Mchachi, L. Benhmidoune, R. Rachid (Casablanca)

E-Posters

Pathologie cornéenne et de surface

Keratoplastie transfixiante sur une dystrophie de Groenouw (à propos de 2 cas)

F. Z. Kassimi, Y. Harrar, L. Boulerhcha, K. Hamdi, O. Serji, F. E.-Z. Mebrouki, A. Maadane, R. Sekhsoukh (Oujda)

Pseudomembranous viral conjunctivitis mimicking preseptal cellulitis in a 14-month-old infant

K. Fahmaoui, I. Belachkar, M. R. Bentouhami, Y. Hidan, A. Mchachi, L. Benhmidoune, R. Rachid (Casablanca)

Kératites fongiques : Quand y penser ?

K. Selmani, I. Omari, M. A. Hammouche, M. R. Bentouhami, Y. Hidan, A. Mchachi, L. Benhmidoune, R. Rachid (Casablanca)

Hyrdrops cornéen aigu chez une patiente de 14 ans : A propos d'un cas

M. Boukssim, El Hallaoui, Y. Achegri, A. Bouimtarhan, C. Bouabbadi, A. Elkhoyaali, A. A. Fiqhi, Y. Mouzari (Rabat)

Abcès de cornée mycosique chez l'enfant : A propos d'un cas

S. Sefiani, B. Boussellam, S. Bencherif, Y. Bouhafra, M. Boufeloussen, H. Eddaoui, N. Benchekroun, M. Benharbit, M. Belmekki (Rabat)

Le profil épidémiologique des abcès de cornée chez l'enfant au service d'ophtalmologie pédiatrique de casablanca

O. Jrondi, G. Daghouj, S. Wifak, I. El Mhini, A. M. El, Z. Laftimi, L. El Maaloum, B. Allali, A. El Kettani (Casablanca)

Patch cornéen autologue: Technique et résultat cas clinique demonstratif

M. Issa Mahamat Adoudou, G. Daghouj, O. Jrondi, S. Achraf, Z. Laftimi, L. El Maaloum, B. Allali, A. El Kettani (Casablanca)

Place de la kératoplastie transfixiante dans le traitement du kératocône (A propos de 21 cas)

K. El Hadi, B. Allali, R. Echchafi, S. Ettouri, Z. Laftimi, G. Daghouj, L. El Maaloum, A. El Kettani (Casablanca)

Syndrome de Stevens-Johnson et atteintes oculaires : A propos de deux cas et revue de la littérature

O. Amara, G. Daghouj, Z. Laftimi, L. El Maaloum, B. Allali, A. El Kettani (Casablanca)

E-Posters

Pathologie cornéenne et de surface

Kératite neurotrophique post-herpétique : Une approche thérapeutique personnalisée pour une guérison complète

H. Ouazzani Touhami, S. Layachi, J. Chafi, M. R. Bentouhami, Y. Hidan, A. Mchachi, L. Benhmidoune, R. Rachid (Casablanca)

Un hydropisa aigue révélant un kératoglobe

M. E. W. En-nasery, I. Serghini, M. Senhaji, O. Belcadi, H. Moutei, A. Bennis, F. Chraibi, M. Abdellaoui, I. Benatiya Andaloussi (Fès)

Une Kératite herpétique épithéliale bilatérale chez un enfant : A propos d'un cas

S. Chaabane, I. Hajji, A. Agnaou, S. Belghmaidi, A. Moutaouakil (Marrakech)

Kératite fongique : Tout est bien qui finit bien! à propos d'un cas

H. Alami, N. Taouri, A. Abdellah, L. O. Cherkaoui (Rabat)

Conjonctivite Persistante et Flou Visuel : Le Rôle de l'Adénovirus

B. Ziouti, H. Sokrat, O. Bouderka, K. Fahmaoui, M. R. Bentouhami, Y. Hidan, A. Mchachi, L. Benhmidoune, R. Rachid (Casablanca)

Plaie cornéenne transfixiante par un morceau de marbre : A propos d'un cas

H. Sekkat, C. Bardi, F. El Ibrahimi, Y. Akannour, L. Serghini, E. Abdallah (Rabat)

Kératite marginale herpétique : A propos d'un cas

D. M. Otsasso Okomiko, M. L. Cherif El Mokhtar, N. Bouhazzama, S. Houti, Z. Laftimi, G. Daghouj, L. El Maaloum, B. Allali, A. El Kettani (Casablanca)

Les kératites herpétiques aux urgences

S. Dahrane, A. Rami, Z. Laftimi, G. Daghouj, L. El Maaloum, B. Allali, A. El Kettani (Casablanca)

E-Posters

Pathologie orbito-palpébrale

La place du dacryoscanner dans la prise en charge de la dacryocystite chronique : A propos de 33 patients

I. Belachkar, K. Fahmaoui, J. Chafi, M. R. Bentouhami, Y. Hidan, A. Mchachi, L. Benhmidoune, R. Rachid (Casablanca)

Les sections canaliculaires à propos de 22 cas

F.-Z. Ibnouzahir, E. Sara, M. R. Bentouhami, Y. Hidan, A. Mchachi, L. Benhmidoune, R. Rachid (Casablanca)

TDM ou IRM? Les points clés pour comprendre la radiologie orbitaire

S. Bennis (Casablanca)

Cellulites orbitaires chez l'enfant : Aspects clinico-epidemiologiques, thérapeutiques et évolutifs (à propos de 171 patients)

K. El Hadi, A. Rami, S. Ettouri, L. Arab, Z. Laftimi, G. Daghouj, L. El Maaloum, B. Allali, A. El Kettani (Casablanca)

Une Sarcoidose révélée par une tuméfaction palpébrale bilatérale

O. Elmansouri, H. Bezza, Z. Algouti, M. Kriet, H. Ait Lhaj, F. El Asri (Marrakech)

Cellulites orbitaires chez l'adulte : Entre l'infection et les cas atypiques négligés et graves ? Expérience du service d'ophtalmologie adulte de Casablanca sur 2 ans

S. Ghallab, K. El Hamraoui, A. Aneddame, M. R. Bentouhami, Y. Hidan, A. Mchachi, L. Benhmidoune, R. Rachid (Casablanca)

Fistule carotidocaverneuse en pédiatrie : Une manifestation oculaire rare d'un traumatisme contusif

K. Majidi, I. Hajji, S. Rachda, O. Elbaz, H. Ellatifi, F. Guidouni, Y. Tlemcani, S. Belghmaidi, A. Moutaoukil (Marrakech)

Les tumeurs malignes des paupières : Prise en charge chirurgicale en un temps opératoire

A. Elkhoyaali, D. Soukaina, K. F. Oumarou Sambou, S. Laaouina, Y. Mouzari (Rabat)

Orbitopathie dysthyroidienne maligne : A propos de 2 cas

F. Tehari, T. Abedalkareem, G. Daghouj, L. El Maaloum, B. Allali, A. El Kettani (Casablanca)

E-Posters

Pathologie orbito-palpébrale

Vers un Traitement Minimalement Invasif de Kystes Colobomateux Orbitaires Géants Associés à la Microphthalmie : Succès de la Sclérothérapie à l'Oléate d'Éthanolamine – à propos d'un cas et revue de la littérature

S. Bennis (Casablanca), G. V. Hugo (Barcelone)

Approche thérapeutique de l'ankyloblépharon et du symblépharon sur un syndrome de Lyell chez un patient de 12 ans

H. Safwate, S. Drissi Touzani, S. El Habbou, A. Razzak, M. Bouazza, M. Elbelhadji (Casablanca)

Au-delà du xanthélasma : A propos d'un cas

S. Benamar, H. Safwate, A. Taleb Farhat, L. L. Mouhib, M. Khamaily, A. Razzak, M. Bouazza, M. El Belhadji (Casablanca)

Diagnostic dune myosite orbitaire idiopathique : A propos d'un cas

S. Zefzoufi, C. Khodriss, A. Fakir, I. Majidi, M. A. Zanzoune, N. El Haddad, M. El Bahloul (Tanger)

Atteinte orbito-palpébrale révélant une rechute d'une leucémie aiguë lymphoblastique chez un enfant de 10 ans : A propos d'un cas

H. Okieh, A. Khoyaali, Y. Debagh, D. Soukaina, I. Jeddou, A. A. Fiqhi, Y. Mouzari, E. Abdallah (Rabat)

Atteintes oculaires dans l'épidermolyse bulleuse héréditaire dystrophique : A propos d'un cas

H. Zaydi, M. R. Bentouhami, Y. Hidan, A. Mchachi, L. Benhmidoune, R. Rachid (Casablanca)

Eviscération sur Table à l'HMIMV

A. D. Yaya-Oye, K. F. Oumarou Sambou, Z. Saif, M. Bellamine, Z. Chaibi, Y. Bouabid, A. Elkhoyaali, A. Fiqhi, Y. Mouzari (Rabat)

Fasciite nécrosante orbito-palpébrale compliquant une plaie palpébrale négligée : A propos d'un càs

S. Quebaili (Casablanca)

Hémangiome capillaire orbitaire gauche d'un nourrisson : A propos d'un cas

H. Ellatifi, E. M. Hadiri, K. Majidi, Y. Tlemcani, S. Belghmaidi, I. Hajji, A. Moutaouakil (Marrakech)

Hémangiome congénital récidivant corrélé a une atteinte du sinus caverneux (à propos d'un cas)

H. Mellah, A. Denial, H. Sokrat, M. R. Bentouhami, Y. Hidan, A. Mchachi, L. Benhmidoune, R. Rachid (Casablanca)

E-Posters

Pathologie orbito-palpébrale

Intérêt du laser Argon dans la prise en charge des tumeurs bénignes du bord libre

Y. Safoine, S. El Hachimi, M. R. Bentouhami, Y. Hidan, A. Mchachi, L. Benhmidoune, R. Rachid (Casablanca)

Mélanome choroïdien dévoilé : Un cas d'éclatement spontané du globe

Y. Terrab, H. Ghomri, I. Jane, A. Choukri, H. Moutei, A. Bennis, F. Chraibi, M. Abdellaoui, I. Benatiya Andaloussi (Fès)

Métastases Choroïdiennes : Une Manifestation Silencieuse d'un Cancer Systémique Découvert en Urgence

I. Maarouf, W. Lahlou, O. Haddani, H. Ait Amar, K. Bouayad, S. Jamil, A. Razzak, M. Bouazza, M. El Belhadji (Casablanca)

Orbithopathie inflammatoire dans le cadre d'une vascularite

H. Habiboullah, G. Daghouj, Z. Laftimi, L. El Maaloum, B. Allali, A. El Kettani (Casablanca)

Pseudotumeurs orbitaires inflammatoires idiopathiques chez un enfant

R. Benkirane, L. Sbai , T. Boutaj, Z. Hilali, A. Abdellah, O. Cherkaoui (Rabat)

Zona ophtalmique chez un enfant immunocompétent : A propos d'un cas

Y. Ben Jemaa (Mrezga), S. Ben Aoun (Tunis), D. Aryj (Mrezga), H. A. Eddaoui (Rabat), W. Zbiba (Mrezga)

Des cellulites orbitaires récurrentes chez un enfant dévoilent un hamartome chondromésenchymateux ethmoïdal : A propos d'un cas

M. Morchid, S. Tanout, S. Guerraou, F. Lachkar, H. Moutei, A. Bennis, F. Chraibi, M. Abdellaoui, I. Benatiya Andaloussi (Fès)

Polypose nasosinusienne compliquée de cécité : A propos d'un cas clinique

N. El Haddad, C. Khodriss, A. Bouayad, S. Zefzoufi, M. A. Zanzoune, S. Dilal, M. El Bahloul (Tanger)

Carcinome Conjonctival Épidermoïde Pris à Tort pour un Chalazion : Un Cas Clinique

Y. Hidan, H. Zaydi, A. Abdelmoumen, M. A. Hammouche, M. R. Bentouhami, A. Mchachi, L. Benhmidoune, R. Rachid (Casablanca)

Masse canthale interne : A propos de deux cas

M. A. Zanzoune, C. Khodriss, O. Boukouk, S. Zefzoufi, S. Dilal, M. El Bahloul (Tanger)

E-Posters

Pathologie orbito-palpébrale

Orbital FRACTURE BUBBLES

S. Hamidi, J. Boutellaka, Y. Laarif, S. Ouadghiri, N. Taouri, L. Sbai , R. Benkirane, N. Boutimzine, L. O. Cherkaoui (Rabat)

Sarcoïdose Occulte : Quand la Dacryoadénite et la Cellulite Révèlent l'Invisible

S. Dilal, C. Khodriss, A. Fakir, I. Majidi, M. A. Zanzoune, N. El Haddad, M. El Bahloul (Tanger)

Du carcinome basocellulaire au carcinome métatypique. Histoire d'une tumeur palpébrale chez un patient de 62 ans

O. Benchaaboune, S. Tanout, M. Sghyar, M. Morchid, H. Moutei, A. Bennis, F. Chraibi, M. Abdellaoui, I. Benatiya Andaloussi (Fès)

Exophtalmie unilatérale révélant un hémangiome caverneux : A propos d'un cas

M. Boukssim, Y. Achegri, H. Brarou, El Hallaoui, S. Sadiki, K. F. Oumarou Sambou, A. Elkhoyaali, A. A. Fiqhi, Y. Mouzari (Rabat)

Hémangiome Palpébral chez l'Enfant : A propos d'un cas

S. El Hachimi, F.-Z. Ibnouzahir, M. R. Bentouhami, Y. Hidan, A. Mchachi, L. Benhmidoune, R. Rachid (Casablanca)

Ectropion cicatriciel et kératopathie lagophtalmique au cours des ichtyoses lamellaires

S. Wifak, G. Daghouj, K. El Hadi, A. Baba, Z. Laftimi, L. El Maaloum, B. Allali, A. El Kettani (Casablanca)

EXOPHTALMIE UNILATERAL : A propos d'un cas

M. S. Salem, C. Bardi, M. Tijani, M. E. M. Beiche, Y. Akannour, E. Abdallah (Rabat)

TRAUMATISMES ORBITAIRES : A propos d'un cas

Y. H. A. Yonli, S. Saidi, C. Okamba, Y. Bensaoud, K. F. Oumarou Sambou, A. Fiqhi, Y. Mouzari (Rabat) T. Abedalkareem (Casablanca)

E-Posters

Neuro-ophtalmologie

Anesthésie cornéenne congénitale révélant une hypoplasie du nerf trijumeau

R. Echchafi, K. El Hadi, Z. Laftimi, G. Daghouj, L. El Maaloum, B. Allali, A. El Kettani (Casablanca)

Neuromyélite Optique : Un Enjeu Ophtalmologique entre AQP4+ et MOG+

S. Lekbich, H. Ghomri, Y. El-hachimi, T. Marrakchi, H. Moutei, A. Bennis, F. Chraibi, M. Abdellaoui, I. Benatiya Andaloussi (Fès)

Une thyroïdite d'Hashimoto révélée par une hypertension intracrânienne

M. W. Lahlou Amine, K. Bouayad, A. Taleb Farhat, R. Bennani Kamane, R. Benmoussa, A. Razzak, M. Bouazza, M. El Belhadji (Casablanca)

Impact de l'aspect clinique du nerf optique sur le pronostic visuel dans l'hypertension intracrânienne de l'enfant

S. Saidi, S. Sadiki, S. Laaouina, A. Khoyaali, A. Fiqhi, Y. Mouzari (Rabat)

Cécité monoculaire post-traumatisme crânien : A propos d'un cas

M. Aissaoui, Z. Laftimi, G. Daghouj, L. El Maaloum, B. Allali, A. El Kettani (Casablanca)

Paralysie du nerf oculomoteur (III) spontanément réversible secondaire à une compression anévrismale

O. Benhar, K. Ajbar, S. Kanazy, N. Bouslous, M. O. Moustaine (Agadir)

Acute bilateral retrobulbar optic neuritis associated to Herpes Zoster Ophtalmicus revealing a retroviral infection

A. R. Idihia, A. Dalouhamouch, L. Moulahid, Z. Azemour, N. Bouslous, M. O. Moustaine (Agadir)

Et si ce n'était pas une HTIC idiopathique? Une présentation atypique du syndrome de Vogt-Koyanagi-Harada

N. Elfahli, S. Belghmaidi, I. Hajji, A. Moutaouakil (Marrakech)

Sd de ƀpex orbitaire révélant un processus rhinopharyngé : A propos d'un cas

M. Ammar, G. Daghouj, A. Rami, Z. Laftimi, L. El Maaloum, B. Allali, A. El Kettani (Casablanca)

Taches de Roth rétiniennes révélant un Neurobehcet : A propos d'un cas

O. Elkorno, F. Bouchra, Z. Hilali, T. Boutaj, S. Benchekroun, S. Tachfouti, L. O. Cherkaoui (Rabat)

Une diplopie binoculaire révélant une hémorragie méningée chez un patient hémophile de type A

Y. Fathi, S. Hamidi, B. Nourredine, L. O. Cherkaoui (Rabat)

E-Posters

Neuro-ophtalmologie

Neuroretinitis Stellar as a Presenting Feature of Behçet's Disease : A Case Report

M. El Hadrani, M. Jaafar, I. Mazari, N. Bouslous, M. O. Moustaine (Agadir)

Terson-Like Syndrome in a recently Diagnosed AIDS Patient with Cryptococcal Meningitis : A case report

S. Saidi (Fès), H. Brarou (Rabat), S. Sadiki (Rabat), L. Soukaina (Rabat), T. Abdellaoui (Rabat), Y. Mouzari (Rabat)

Quand une sinusite sphénoïdale cache une névrite optique bilatérale chez un enfant : Une urgence méconnue

S. Ghallab, H. Sokrat, M. R. Bentouhami, Y. Hidan, A. Mchachi, L. Benhmidoune, L. Benhmidoune, R. Rachid (Casablanca)

Rupture de la ligne des photorécepteurs à l'OCT lors d'une névrite optique, à propos d'un cas

A. Raid, M. A. Hammouche, M. R. Bentouhami, Y. Hidan, A. Mchachi, L. Benhmidoune, R. Rachid (Casablanca)

Une baisse de l'acuité visuelle révélant une pachyméningite crânienne idiopathique

O. Berramdane, M. Didi, F. Mabrouki, A. Maadane, R. Sekhsoukh (Oujda)

Exophtalmie bilatérale révélant un gliome du nerf optique chez un enfant de 3 ans (à propos d'un cas)

R. Elaouni, I. Serghini, S. Ben Addou Idrissi, T. Marrakchi, H. Moutei, A. Bennis, F. Chraibi, M. Abdellaoui, I. Benatiya Andaloussi (Fès)

Une paralysie du nerf oculomoteur commun révélant un anévrysme intracrânien : A propos d'un cas

A. Yazidi Alaoui, R. El Hachimi, L. O. Cherkaoui (Rabat)

De la thrombophile à la neuropathie optique oedèmateuse de stase, il y a un pas

F.-Z. Benzerga, W. Mubikay, N. Ousmane, W. Achergui, F. E.-Z. Mebrouki, A. Maadane, S. Chariba, R. Sekhsoukh (Oujda)

E-Posters

Neuro-ophtalmologie

Neuropathies optiques post-traumatiques : A propos de 3 cas et revue de la littérature

H. Sokrat, A. Denial, Y. Tahri, A. Sandali, M. R. Bentouhami, Y. Hidan, A. Mchachi, L. Benhmidoune, R. Rachid (Casablanca)

Oedème papillaire unilatéral révélateur d'une thrombose veineuse cérébral

K. Hamdi, Y. Harrar, F. Z. Kassimi, L. Boulerhcha, O. Serji, F. Mabrouki, A. Maadane, R. Sekhsoukh (Oujda)

Neurorétinite unilatérale sur syndrome de PARRY ROMBERG : A propos d'un cas

A. Turki, S. wifak, Z. Morchid, S. Chakir, Z. Laftimi, G. Daghouj, L. El Maaloum, B. Allali, A. El Kettani (Casablanca)

Syndrome des anticorps anti-MOG révélé par un œdème papillaire bilatéral

I. Omari, K. Selmani, M. A. Hammouche, M. R. Bentouhami, Y. Hidan, A. Mchachi, L. Benhmidoune, R. Rachid (Casablanca)

Neuropathies optiques chez les enfants : De l'inflammation aux traumatismes, un diagnostic complexe à chaque cas

G. Halfi, K. Bouradouane, A. El Amri, K. Boureguba, G. Alaoui M'hamdi, Y. Akannour, F. El Ibrahimi, L. Serghini, E. Abdallah (Rabat)

Névrite optique rétrobulbaire (NORB) comme première manifestation clinique de la sclérose en plaques : Prise en charge diagnostique et thérapeutique au propos d'un cas

D. Abdellahi, M. Kankou, M. Tidjani, F. El Ibrahimi, E. Abdallah (Rabat)

E-Posters

Inflammation - Uvéite

Manifestations oculaires au cours du VIH
M. Boudiab, C. Khodriss, D. S., I. Majidi, M. A. Zanzoune, C. El Ouazzani, M. El Bahloul (Tanger)

Unilateral Ptosis and Ipsilateral Anterior Uveitis: Unraveling the Mystery
H. Bazhar, S. Louaya (Agadir)

Uvéites en milieu pédiatrique : Diagnostic et challenge thérapeutique des vascularite rétiniennes
L. Arab, G. Daghouj, R. Chahir, Z. Laftimi, L. El Maaloum, B. Allali, A. El Kettani (Casablanca)

Une panuvéite bilatérale révélant une sarcoïdose
N. Belayachi, O. El Hallaoui, I. Jeddou, A. El Idrissi, Y. Mouzari (Rabat)

Bartonellose oculaire : A propos d'un cas
M. El Alami, G. Daghouj, Z. Laftimi, O. Jrondi, M. Issa Mahamat Adoudou, L. El Maaloum, B. Allali, A. El Kettani (Casablanca)

Uvéite post streptococcique : Une entité méconnue : A propos d'un cas et revue de la littérature
K. Barja, R. Elaouni, M. Senhaji, L. Mkhairi, H. Moutei, A. Bennis, F. Chraibi, M. Abdellaoui, I. Benatiya Andaloussi (Fès)

Le syndrome de Posner-Schlossman : La précocité de la prise en charge demeure primordiale pour éviter les complications
M. S. Salem, C. Begnoug, M. E. M. Beiche, I. Barikalla, Y. Akannour, E. Abdallah, M. L. Boubou (Rabat)

Une uvéite antérieure révélant une maladie de Lyme : A propos d'un cas
Z. Hazil, S. Bennis, C. Bardi, M. R. Daoudi, K. Boureguba, A. El Amri, Y. Akannour, L. Serghini, E. Abdallah (Rabat)

Quand le traumatisme surprend : Une forme inhabituelle d'uvéite révélée
S. Layachi, H. Ouazzani Touhami, J. Chafi, M. R. Bentouhami, Y. Hidan, A. Mchachi, L. Benhmidoune, R. Rachid (Casablanca)

Myodesopsie chez l'enfant révélant une uvéite postérieure
M. Jaafar, H. Mouhajar, S. Houti, K. Ajbar, N. Bouslous, M. O. Moustaine, S. Louaya (Agadir)

Un syndrome uvéitique de Fuchs chez une femme De 22 ans
Y. Fathi, O. Ittah, M. Benchekroun Belabbes, R. El Hachimi, N. Boutimzine, L. O. Cherkaoui (Rabat)

E-Posters

Inflammation - Uvéite

Uvéite et trisomie 21 : A propos de 2 cas

N. Laaribi, T. A. Taoufiq Abdellaoui, Y. Mouzari, A. Oubaaz (Rabat)

Traitement des conjonctivites Allergiques : Revue de la Littérature

S. El Hachimi, F.-Z. Ibnouzahir, M. R. Bentouhami, Y. Hidan, A. Mchachi, L. Benhmidoune, R. Rachid (Casablanca)

Ophtalmopédiatrie Strabismes

Strabisme et Enfants : Impact sur l'Image de Soi et le Bien-être des Parents

A. Hamdaoui, S. Belghmaidi, Y. Z. EL Khalifa, A. Najah, Y. Ennassimi, I. Hajji, A. Moutaouakil (Marrakech)

L'amblyopie fonctionnelle : Epidémiologie et traitement, à propos de 110 cas

L. Arab, G. Daghouj, A. Rami, K. El Hadi, Z. Laftimi, L. El Maaloum, B. Allali, A. El Kettani (Casablanca)

Syndrome de Duane : Analyse Rétrospective de 13 cas

A. Jeribi, C. Bardi, Z. Hazil, S. Bennis, A. El Amri, Y. Akannour, L. Serghini, E. Abdallah (Rabat)

Traitement de l'amblyopie strabique : Expérience de l'hôpital militaire avicenne de Marrakech

M. Alfeddy (Marrakech), A. Lemkhoudem (Marrakech), A. Laalou (Marrakech), M. Kriet, E. F. (Rabat)

E-Posters

Ophtalmopédiatrie

Herpès oculaire chez les enfants : A propos de 28 cas

N. Laaribi, T. A. Taoufiq Abdellaoui, Y. Mouzari, K. Reda, A. Oubaaz (Rabat)

Facteurs influençant le devenir visuel dans la chirurgie de la cataracte congénitale : Analyse rétrospective

A. El Hakioui, A. Agnaou, S. Allaoui, H. Ellatifi, S. Belghmaidi, I. Hajji, A. Moutaouakil (Marrakech)

Impact du mode de vie sur la myopie chez l'enfant

K. F. Oumarou Sambou, H. Brarou, S. Saidi, A. D. Yaya-Oye, Y. Ghallab, W. El Baroudi, A. Elkhoyaali, A. A. Fiqhi, Y. Mouzari (Rabat)

La Rosacé oculaire chez l'enfant : A propos de 32 cas

F. Guidouni, H. Abderrahim, O. Elbaz, S. Allaoui, S. Belghmidi, I. Hajji, A. Moutaouakil (Marrakech)

Prévalence des Amétropies de l'Enfant en Consultation Ophtalmologique

Y. El Harrak (Tétouan)

Caractérisation d'une mutation nonsense de PAX6 chez des patients atteints d'aniridie : Etude clinique et moléculaire

S. Bennis, Z. Hazil, C. Bardi, A. Jeribi, Y. Akannour, L. Serghini, E. Abdallah (Rabat)

Cellulite orbitaire néonatale sur infection materno-fœtale : A propos d'un cas

N. Elfahli, F. Haouach, S. Belghmaidi, I. Hajji, A. Moutaouakil (Marrakech)

Multimodal monitoring in patients with bilateral Coats-like syndrome secondary to retinitis pigmentosa : A case report in pediatric age

A. Monés Llivina (Badalona), N. Romanic Bubalo (Badalona), R. Bouchikh El Jarroudi (Badalona), P. Díaz Aljaro (Barcelona)

Panuvéite à CMV chez un enfant immunodéprimé : Cécité évitable !

A. Sandali, A. Denial, S. Ghallab, H. Sokrat, M. R. Bentouhami, Y. Hidan, A. Mchachi, L. Benhmidoune, R. Rachid (Casablanca)

Prise en charge ophtalmologique des enfants en situation de crise : Bilan de la mission humanitaire du séisme d'ELHAOUZ

A. Hajjaji, M. El Mhadi, H. A. Abdelaziz, J. Mohamed, Z. Jebabra, A. Bouzidi, A. Elouafi (Meknès)

Alacrymie congénitale révélant un syndrome d'Allgrove

K. Hamdi, Y. Harrar, F. Z. Kassimi, L. Boulerhcha, O. Serji, F. Mabrouki, A. Maadane, R. Sekhsoukh (Oujda)

E-Posters

Ophtalmopédiatrie

Atteinte Cornéenne dans la Mucopolysaccharidose de Type I : Approches Clinique, Paraclinique et Perspectives Diagnostiques

C. Bouabbadi, I. Jeddou, A. Youssef, B. Ayoub, A. Elkhouyali, A. Fiqhi, Y. Mozari (Rabat)

Carcinome Épidermoïde Conjonctival chez une Enfant de 6 Ans : Un Cas Clinique Rare

A. Aneddame, Y. Hidan, A. Abdelmoumen, M. A. Hammouche, M. R. Bentouhami, A. Mchachi, L. Benhmidoune, R. Rayad (Casablanca)

Carcinome épidermoïde oculaire chez les enfants de la lune : A propos de 6 cas

K. Boureguba, Z. Hazil, G. Halfi, Z. Qabba, M. R. Daoudi, F. El Ibrahimi, Y. Akannour, L. Serghini, E. Abdallah (Rabat)

Complications ophtalmologiques de la Rougeole : Expérience du service d'ophtalmologie du CHU Mohammed VI de Marrakech durant la vague épidémique 2024

M. A. Majhoul, A. El Hakioui, Y. Sobhi, S. Belghmaidi, I. Hajji, A. Moutaouakil (Marrakech)

Ectopie Cristallinienne Bilatérale Congénitale : Diagnostic, Gestion et Traitements dans le Contexte de l'Homocystinurie au propos d'un cas

D. Abdellahi, M. Kankou, I. Barikalla, F. El Ibrahimi, E. Abdallah (Rabat)

Effet de la Cycloplégie sur les Enfants en Consultation Ophtalmologique

Y. El Harrak (Tétouan)

Entre un ptosis et une contraction mandibulaire, il existe un syndrome de Marcus Gunn qui se cache

W. Mubikay, N. Oussman, F.-Z. Benzerga, S. Hida, C. Ahkim, F. E.-Z. Mebrouki, S. Chariba, A. Maadane, R. Sekhsoukh (Oujda)

Exophtalmie bilatérale révélant une leucémie aiguë myéloïde chez un nourrisson (à propos d'un cas)

Z. Bentaj, I. Serghini, S. Ben Addou Idrissi, A. Maghraoui, H. Moutei, A. Bennis, F. Chraibi, M. Abdellaoui, I. Benatiya Andaloussi (Fès)

Impact de l'âge d'implantation primaire dans la cataracte congénitale sur le pronostic visuel : Comparaison entre les implantations avant 1 an versus après 2 an

J. Bouabid, A. Hakkioui, S. Belghmaidi, I. Hajji, A. Moutaouakil (Marrakech)

E-Posters

Ophtalmopédiatrie

L'hypertension intracrânienne bénigne chez l'enfant : A propos de 7 cas

G. Bakhat, S. Salama, M. Tbatou, K. Boureguba, L. Serghini, Y. Akannour, F. El Ibrahimi, S. Chariba, E. Abdallah (Oujda)

Le Syndrome de GOLDENHAR : A propos de 3 cas

Y. Bouhafra, B. Bousellam, H. Eddaoui, S. Bencherif, S. Sefiani, A. Regragui, M. Benharbit, N. Benchekroune, M. Belmekki (Rabat)

Les cataractes traumatiques de l'enfant

M. Laamoumri, Y. Qouiqa, F. Ibrahimi, Y. Akannour, L. Serghini, E. Abdallah (Rabat)

Les hyphémas post contusifs chez l'enfant : Profil épidémiologique, clinique et thérapeutiques

S. Chaabane, I. Hajji, A. Agnaou, S. Belghmaidi, A. Moutaouakil (Marrakech)

Maladie de Behçet à manifestation oculaire chez l'enfant : A propos de 8 cas

A. Laalou, Z. Algouti, H. Bezza, M. Alfeddy, H. Ait Lhaj, M. Kriet, F. El Asri (Marrakech)

Manifestations oculaires de la rosacée chez les enfants : A propos de 10 cas

A. Laalou, O. Elmansouri, A. Mounsif, E. A. Asmaa, A. Lemkhoudem, H. Ait Lhaj, M. Kriet, F. El Asri (Marrakech)

Neuromyélite optique de Devic chez l'enfant : A propos de 2 cas

S. Hida, N. Oussman, M. Didi, O. Berramdane, W. Mubikay, F. E.-Z. Mebrouki, A. Maadane, R. Sekhsoukh (Oujda)

Œil et maladie de Behçet chez l'enfant : Entre complexité diagnostique et défis thérapeutiques

O. Boukouk, C. Khodriss, O. Zenasni, I. Majidi, M. A. Zanzoune, S. Dilal, M. El Bahloul (Tanger)

Ophtalmie sympathique post traumatique chez l'enfant: case report

S. Hida, O. Berramdane, W. Mubikay, M. Didi, N. Oussman, C. Ahkim, F. E.-Z. Mebrouki, A. Maadane, R. Sekhsoukh (Oujda)

Paralysie de convergence isolée idiopathique chez un enfant de 12 ans

A. Boulanouar, I. Achour, L. Mourad, M. Touinssi, N. Taouri, L. O. Cherkaoui (Rabat)

E-Posters

Ophtalmopédiatrie

Persistance Hyperplasique du Vitré Primitif : Un défi diagnostique et thérapeutique

A. Sinnate, Z. Hazil, M. Aammi, K. Bouradouane, G. Alaoui M'hamdi, Y. Akannour, L. Serghini, E. Abdallah (Rabat)

PHACE(S) syndrome : A propos d'un cas

J. laakri, H. Lag, M. Frarchi, N. Bouslous, M. O. Moustaine (Agadir)

Présentation orbitaire initiale d'un neuroblastome métastatique : A propos d'un cas

J. Bouabid, A. Hakkioui, S. Belghmaidi, I. Hajji, A. Moutaouakil (Marrakech)

Prise en charge d'une neuropathie optique post-traumatique œdémateuse chez un enfant de huit ans

G. Alaoui M'hamdi, K. Bourdouane, S. Bennis, A. Sinnate, G. Halfi, F. Ibrahimi, Y. Akannour, L. Serghini, E. Abdallah (Rabat)

Prise en charge des plaies oculaires de l'enfant à l'Hôpital des spécialités de Rabat

M. Benchekroun Belabbes, S. Benchekroun, N. Boutimzine, S. Tachfouti, A. Amazouzi, O. Cherkaoui (Rabat)

Sarcoïdose chez l'enfant : A propos d'un cas

C. Bardi, A. Jeribi, Z. Hazil, S. Bennis, C. Begnoug, H. Sekkat, Y. Akannour, L. Serghini, E. Abdallah (Rabat)

Localisation atypique d'un adénome pléomorphe : A propos d'un cas

M. El Korno (Casablanca), S. Benamar (Rabat), M. Elbelhadji (Casablanca)

Une leucémie aigüe myéloïde révélée par une exophtalmie bilatérale chez un enfant : A propos d'un cas

A. Sinnate, M. Aammi, A. Jeribi, G. Alaoui M'hamdi, Y. Akannour, L. Serghini, E. Abdallah (Rabat)

Le rhabdomyosarcome orbitaire : A propos d'un cas

R. Bennani Kamane, S. Bencherif, M. A. Bencherif, S. Sefiani, M. Boufeloussen, A. Regragui, M. Benharbit, M. Belmekki (Rabat)

Morning glory syndrome : A propos d'un cas

Y. Ghallab, Y. Nejjar, K. F. Oumarou Sambou, C. Zakaria, A. Elkhoyaali, A. Fiqhi, Y. Mouzari, A. Oubaaz (Rabat)

E-Posters

Ophtalmopédiatrie

Strabisme révélateur d'une ostéopétrose

Y. El Aidi, C. Khodriss, A. Bouayad, I. Majidi, M. A. Zanzoune, S. Dilal, M. El Bahloul (Tanger)

Analyse de la Kératoconjonctivite Vernale sous Nos Cieux

A. Lemkhoudem, M. Alfeddy, A. Laalou, H. Ait Lhaj, M. Kriet, F. El Asri (Rabat)

Examen ophtalmologique de routine mettant en évidence une maladie de von Recklinghausen

S. E. Labyad, A. Halhoul, W. Oujidi, A. Guechati, W. Achergui, F. E.-Z. Mebrouki, A. Maadane, R. Sekhsoukh (Oujda)

Les uvéites associées à l'arthrite juvénile idiopathique : Diagnostic, prise en charge et suivi à long terme

Z. Algouti, O. Elmansouri, H. Ait Lhaj, M. Kriet, F. El Asri (Marrakech)

Neuropathie optique toxique à l'Ethambutol au cours d'une méningite tuberculeuse chez un enfant

N. Bou-Oulja, O. Mahaouchi, Y. Qouiqa, F. El Ibrahimi, Y. Akannour, L. Serghini, E. Abdallah (Rabat)

Pediatric herpes zoster ophtalmicus with no clear prior VZV infection

K. Boureguba, Y. Qouiqa, Z. Qabba, G. Bakhat, G. Halfi, Y. Akannour, F. El Ibrahimi, L. Serghini, E. Abdallah (Rabat)

Prise en charge du larmoiement chronique chez l'enfant : Etude rétrospective à propos de 33 cas

G. Alaoui M'hamdi, K. Bourdouane, A. Sinnate, G. Halfi, Y. Akannour, L. Serghini, E. Abdallah (Rabat)

Quand les synéchies sont source de sauvetage!

Z. Qabba, Z. Hazil, K. Boureguba, M. R. Daoudi, G. Halfi, F. El Ibrahimi, Y. Akannour, L. Serghini, E. Abdallah (Rabat)

Sclérocornée chez un marphan à propos d'un cas

N. Nassiri, A. Mouline, F. Bouchra, M. Bentaleb, R. El Hachimi, O. Cherkaoui (Rabat)

Syndrome de Straatsma : A propos d'un cas

Y. Ghallab, Y. Nejjar, K. F. Oumarou Sambou, C. Zakaria, A. Elkhoyaali, A. Fiqhi, Y. Mouzari, A. Oubaaz (Rabat)

E-Posters

Ophtalmopédiatrie

Traumatic Hyphema Revealing Drepanocytosis

G. Halfi, K. Bouradouane, K. Boureguba, Z. Hazil, G. Alaoui M'hamdi, Y. Akannour, F. El Ibrahimi, L. Serghini, E. Abdallah (Rabat)

Uvéite granulomateuse bilatérale révélant une tuberculose

E. M. Hadiri, S. Rachda, H. Ellatifi, S. Belghmaidi, I. Hajji, A. Moutaoukil (Marrakech)

A propos d'un cas de nanophtalmie et d'anophtalmie controlatérale chez un nouveau-né, au Centre d'Ophtalmologie de l'Hôpital Abass Ndao

A. M. KA, E. A. Seyid, J. P. Diagne, S. Mbaye, A. Aw, E. M. Sy, P. A. Ndiaye (Dakar)

Aspects cliniques, étiologiques et thérapeutiques des ectopies cristalliniennes (à propos de 60 yeux chez 32 patients)

I. Jane, S. Tanout, S. Guerraou, A. Boubekri, , H. Moutei, A. Bennis, C. Fouad, M. Abdellaoui, I. Benatiya Andaloussi (Fès)

Dacryocystite aiguë chez le nourrisson : Une urgence ophtalmologique rare mais grave

K. Bourdouane, G. Alaoui M'hamdi, G. Halfi, A. Sinnate, L. Serghini, Y. Akannour, E. Abdallah (Rabat)

Hyperferritinemia syndrome and cataracts : A case report

A. Monés Llivina (Badalona)
L. M. Torres Muñoz, I. Rodriguez Maiztegui, J. J. Rodriguez Ezcurra (Barcelone)

Kyste irien secondaire à un traumatisme oculaire : A propos d'un cas

A. Dalouhamouch, O. El ghemmaz, A. R. Idihia, N. Bouslous, M. O. Moustaine (Agadir)

L'impact des écrans sur la vision des enfants : Etude des effets de l'exposition prolongée sur la santé oculaire pédiatrique

M. Ibhi, S. Louaya (Agadir)

La neurorétinite stellaire à Bartonella : Une prise en charge tardive peut-elle encore être efficace ? (À propos d'un cas)

B. Doha, S. E. Labyad, A. Halhoul, W. Achergui, F. Mabrouki, A. Maadane, R. Sekhsoukh (Oujda)

La rosacée oculaire chez l'enfant : A propos d'un cas

M. Alfeddy (Marrakech), A. Laalou (Marrakech), A. Lemkhoudem (Marrakech), E. A. Asmaa (Marrakech), M. Kriet (Marrakech), E. F. (Rabat)

E-Posters

Ophtalmopédiatrie

Le Syndrome de Stilling-Türk-Duane, une pathologie encore méconnue : A propos de 2 cas

H. Safwate, S. Drissi Touzani, A. Taleb Farhat, L. Mouhib, M. Khamaily, M. Elbelhadji (Casablanca)

Localisation atypique d'un colobome cristallinien : A propos d'un cas

S. Allaoui, A. El Hakioui, O. Elbaz, F. Guidouni, S. Belghmaidi, I. Hajji, A. Moutaouakil (Marrakech)

Luxation bilatérale du cristallin en cas d'aniridie congénitale : A propos d'un cas

H. Sekkat, C. Bardi, F. El Ibrahimi, Y. Akannour, L. Serghini, E. Abdallah (Rabat)

Névrite optique de l'enfant : Caractéristiques cliniques étiologiques et évolutives

N. Bouslous, M. O. Moustaine (Agadir)

Paralysie du muscle droit latéral post traumatique à propos d'un cas

J. Boutellaka, S. Hamidi, H. Lazaar, N. Taouri, A. Abdellah, L. O. Cherkaoui (Rabat)

Pediatric Ocular Rosacea : About 2 cases

M. Tbatou, Y. Qouiqa, G. Bakhat, L. Maha, L. Serghini, I. Fatima, Y. Akannour, E. Abdallah (Rabat), S. Chariba (Oujda)

Perception et connaissances des parents vis à vis du strabisme de leurs enfants

C. Zaid, L. Hamza, A. Moumni, A. Abdellah, L. O. Cherkaoui (Rabat)

Présentation ophtalmologique inhabituelle chez une patiente atteinte d'ichtyose

A. Halhoul, S. E. Labyad, W. Oujidi, A. Guechati, W. Achergui, F. Mabrouki, A. Maadane, R. Sekhsoukh (Oujda)

Quand l'herpes s'attaque aux paupières des enfants : A propos d'un cas

M. Labhar, S. Bencherif, A. Aziz, L. Hamza, N. Boutimzine, L. O. Cherkaoui (Rabat)

Rétinopathie hypertensive sur syndrome urémique hémolytique atypique : Rapport d'un cas

M. Kabbani (Casablanca)

Sclérite postérieure confondue à tort avec un syndrome d'hypertension intracrânienne (HTIC) à propos d'un cas

S. E. Labyad, A. Halhoul, W. Oujidi, A. Guechati, W. Achergui, F. E.-Z. Mebrouki, A. Maadane, R. Sekhsoukh (Oujda)

E-Posters

Ophtalmopédiatrie

Syndrome de Bardet-Biedl : A propos d'un cas

A. El Hakioui, I. Jenkal, F. Guidouni, S. Belghmaidi, I. Hajji, A. Moutaouakil (Marrakech)

Coloboma of iris and choroid in 13-Year-Old Child with Low Vision

O. Berramdane, M. Didi, F. Mabrouki, A. Maadane, R. Sekhsoukh (Oujda)

CATARACTE SUR ANIRIDIE CONGÉNITALE CHEZ UN ENFANT : A propos d'un cas

Z. Qabba, C. Bardi, M. R. Daoudi, K. Boureguba, F. El Ibrahimi, Y. Akannour, L. Serghini, E. Abdallah (Rabat)

Chirurgie des fossettes colobomateuses compliquées de trou maculaire chez l'enfant : A propos d'un cas et revue de littérature

B. Azarkan(Rabat)
Y. Abdelmassih, T. Chapron, G. Caputo (Paris)

Colobome compliqué d'un décollement rétinien chez une patiente de 15 ans : A propos d'un cas

B. Doha, S. E. Labyad, A. Halhoul, A. Maadane, F. Mabrouki, R. Sekhsoukh (Oujda)

Décollement Séreux Rétinien Révélant une Macula Bombée chez un Enfant : Présentation d'un Cas Clinique

Y. El Gueddari, M. Kanboui, Y. Akannour, L. Serghini, E. Abdallah (Rabat)

Diagnostic Précoce et Défis de Prise en Charge de la Vitréorétinopathie Exsudative Familiale : Cas d'un Enfant de 2 Ans

W. Achergui, R. Sekhsoukh (Oujda)

Ectopie cristallinienne bilatérale révélant une homocystéinurie : A propos d'un cas

A. Hajjaji, S. Dabou, H. A. Abdelaziz, J. Mohamed, Z. Jebabra, O. Janati, A. Bouzidi, A. Elouafi (Meknès)

Endothélite herpétique : A propos d'un cas

O. Serji, Y. Harrar, F. Z. Kassimi, L. Boulerhcha, K. Hamdi, F. Mabrouki, A. Maadane, R. Sekhsoukh (Oujda)

Gliome bilatéral des nerfs optiques dans le cadre d'une neurofibromatose type I à propos d'un cas et revue de la littérature

M. A. Majhoul, A. El Hakioui, Y. Sobhi, S. Belghmaidi, I. Hajji, A. Moutaouakil (Marrakech)

E-Posters

Ophtalmopédiatrie

Injections d'anti VEGF pour le traitement de néovaisseaux cornéens dans la rosacée oculaire

N. Mahmoudi, S. Kf.oumarou, M. Mahmoudi, R. El Hachimi, S. Benchekroun, N. Taouri, S. Tachfouti, N. Boutimzine, L. O. Cherkaoui (Rabat)

La Sclérocornée Congénitale Bilatérale à Propos d'un Cas

M. Alkteish, S. Lakrimi, H. H. Mohamad, A. Yamani, M. Baddi, F. Mabrouki, A. Maadane, R. Sekhsoukh (Oujda)

Néovascularisation choroidienne idiopathique chez un enfant : A propos d'un cas

L. Sbai, R. Benkirane, T. Boutaj, Z. Hilali, B. Azarkan, L. Hamza, S. Hamidi, S. Benchekroun, L. O. Cherkaoui (Rabat)

Through the Looking Glass: Cystic Filtration Bubbles in Childhood

I. Kadhi, H. Houli, S. Hamidi, N. Boutimzine, O. Cherkaoui (Rabat)

Un nystagmus, miroir d'un syndrome de Knobloch mais ignorer dans la pratique d'ophtalmologie : A propos d'un cas

W. Mubikay, N. Oussman, F.-Z. Benzerga, S. Hida, F. E.-Z. Mebrouki, S. Chariba, A. Maadane, R. Sekhsoukh (Oujda)

Le Glaucome Juvénile après Chirurgie de la Cataracte : Un Risque Souvent Négligé

A. Halhoul, S. E. Labyad, W. Oujidi, A. Guechati, W. Achergui, F. Mabrouki, A. Maadane, R. Sekhsoukh (Oujda)

Fardeau économique du rétinoblastome dans un hôpital universitaire tertiaire : étude du coût

M. Drissi El-Bouzaidi, H. Ghomri, I. Jane, A. Maghraoui, H. Moutei, A. Bennis, F. Chraibi, M. Abdellaoui, I. Benatiya Andaloussi (Fès)

Glaucome secondaire a une aniridie congénitale au propos d'un cas

M. Kankou, D. Abdellahi, I. Barikalla, M. Tidjani, F. El Ibrahimi, E. Abdallah (Rabat)

Guérison spontanée d'un trou maculaire post traumatisme contusif chez une fille de 9 ans

C. Zaid, Y. Laarif, T. Baiz, T. Boutaj, S. Benchekroun, S. Tachfouti, L. O. Cherkaoui (Rabat)

E-Posters

Ophtalmopédiatrie

Subluxation bilatérale du cristallin

A. Azegouar, T. Baiz (Rabat)

Cataracte suturale bilatérale

M. Aammi (Rabat)

Exophtalmie inflammatoire aiguë révélant un hématome orbitaire spontané sur-infecté chez un enfant thalassémique : A propos d'un cas

A. Bouimtarhan, C. Bouabbadi, Y. Achegri, A. Elkhoyaali, A. A. Fiqhi, Y. Mouzari (Rabat)

Syndrome de Blépharophimosis-Ptosis-Epicanthus Inversus : A propos d'un cas

N. El Haddad, C. Khodriss, A. Bouayad, S. Zefzoufi, M. A. Zanzoune, S. Dilal, M. El Bahloul (Tanger)

Rétinoblastome unilatéral chez une fillette de 6 ans : A propos d'un cas

M. Benmoussa, I. Serghini, M. E. W. En-nasery, O. Belcadi, H. Moutei, A. Bennis, F. Chraibi, M. Abdellaoui, I. Benatiya Andaloussi (Fès)

Diagnostic Précoce et Défis de Prise en Charge de la Vitréorétinopathie Exsudative Familiale : Cas d'un Enfant de 2 Ans

W. Achergui, W. Oujidi, A. Guechati, S. E. Labyad, A. Halhoul, F. E.-Z. Mebrouki, S. Chariba, A. Maadane, R. Sekhsoukh (Oujda)

Kératite amibienne chez le nourrisson : A propos d'un cas atypique

M. Ben Chennouf, M. R. Daoudi, M. Omar, L. Maha, Y. Akannour, L. Serghini, E. Abdallah (Rabat)

Le syndrome de VKH pédiatrique : Diagnoctic, prise en charge et profil évolutif

L. Ajdour, G. Daghouj, R. Chahir, Z. Laftimi, A. El Harrar, L. El Maaloum, B. Allali, A. El Kettani (Casablanca)

Quand les dépôts albescents éclairent le diagnostic : Rétinite Pigmentaire Albescente chez une fratrie

I. Kninech, G. Daghouj, D. M. Otsasso Okomiko, O. Es-samery, S. Ettouri, Z. Laftimi, L. El Maaloum, B. Allali, A. El Kettani (Casablanca)

Extraction d'un corps étranger intrastromal chez une fillette de 7 ans

S. Talha, G. Daghouj, S. Ettouri, Z. Laftimi, L. El Maaloum, B. Allali, A. El Kettani (Casablanca)

E-Posters

Ophtalmopédiatrie

Cellulite orbitaire révélant des empyèmes et abcès cérébraux

I. El Mhini, G. Daghouj, S. Ettouri, S. Wifak, Z. Laftimi, L. El Maaloum, B. Allali, A. El Kettani (Casablanca)

Prise en charge de l'hémangiome capillaire infantile

S. Bouderka, L. Ajdour, S. Rhalib, O. Bouderka, Z. Laftimi, G. Daghouj, L. El Maaloum, B. Allali, A. El Kettani (Casablanca)

Cure d'exposition d'implants orbitaires primaires post énucléation du Rétinoblastome

Z. Laftimi, G. Daghouj, L. El Maaloum, B. Allali, A. El Kettani (Casablanca)

Dépistage des anomalies oculaires chez enfant

S. Zamzami, A. Rami, Z. Laftimi, G. Daghouj, L. El Maaloum, B. Allali, A. El Kettani (Casablanca)

Plaies de cornée de l'enfant : A propos de 218 cas, expérience du service ophtalmologie pédiatrique de Casablanca

S. Zamzami, Z. Laftimi, G. Daghouj, L. El Maaloum, B. Allali, A. El Kettani (Casablanca)

Kératoconjonctivite vernale et rosacée : A propos d'un cas

S. Bouderka, L. Ajdour, S. Rhalib, O. Bouderka, Z. Laftimi, G. Daghouj, L. El Maaloum, B. Allali, A. El Kettani (Casablanca)

L'Œil droit révélateur : Occlusion de l'artère ophtalmique dévoilant une thrombose de la carotide interne droite

W. Baraket, D. M. Otsasso Okomiko, Z. Laftimi, G. Daghouj, L. El Maaloum, B. Allali, A. El Kettani (Casablanca)

Le syndrome de Stilling Duane, un strabisme particulier de l'enfant : A propos d'un cas

M. Issa Mahamat Adoudou, G. Daghouj, S. Achraf, I. Laabi, Z. Laftimi, L. El Maaloum, B. Allali, A. El Kettani (Casablanca)

La place de l'échographie oculaire dans la pathologie du segment posterieur de l'œil chez l'enfant : A propos 52 cas

I. Kninech, G. Daghouj, S. Ettouri, R. Chahir, Z. Laftimi, L. El Maaloum, B. Allali, A. El Kettani (Casablanca)

E-Posters

Ophtalmopédiatrie

Profil épidémiologique, clinique et pronostique du syndrome Contusif du Segment Postérieur chez l'enfant

H. Jdid, G. Daghouj, S. Chakir, Z. Laftimi, L. El Maaloum, B. Allali, A. El Kettani (Casablanca)

Kératite de Thygesen a propos d'un cas

S. Rhalib, L. Ajdour, Z. Laftimi, G. Daghouj, L. El Maaloum, B. Allali, A. El Kettani (Casablanca)

Prise en charge des estropies précoces au service d'ophtalmologie pédiatrique de Casablanca

S. Ennaki, G. Daghouj, K. El Hadi, A. Rami, Z. Laftimi, L. El Maaloum, B. Allali, A. El Kettani (Casablanca)

Hémmoragie rétrohyaloidienne bilatérale post manoeuvre de valsava

H. El Ayouki, G. Daghouj, L. Ajdour, Z. Laftimi, L. El Maaloum, B. Allali, A. El Kettani (Casablanca)

Strabisme accommodatif et syndrome de Morning Glory

S. Rhalib, L. Ajdour, Z. Laftimi, G. Daghouj, L. El Maaloum, B. Allali, A. El Kettani (Casablanca)

Complication rétinienne d'un hémangiome choroïdien lors d'un syndrome de sturgeon weber

H. El Ayouki, G. Daghouj, L. Ajdour, Z. Laftimi, L. El Maaloum, B. Allali, A. El Kettani (Casablanca)

Red flag dans l'examen ophtalmologique pédiatrique : La leucocorie

B. Sabri, S. Ettouri, I. El Mhini, Z. Laftimi, G. Daghouj, L. El Maaloum, B. Allali, A. El Kettani (Casablanca)

Esotropie et toile d'araignée : A propos d'un cas

S. Ennaki, G. Daghouj, L. Arab, S. Ettouri, Z. Laftimi, L. El Maaloum, B. Allali, A. El Kettani (Casablanca)

Maladie de griffes de chat : A propos d'un cas

I. El Mhini, G. Daghouj, S. Ettouri, Z. Laftimi, L. El Maaloum, B. Allali, A. El Kettani (Casablanca)

Les hyphémas post contusifs chez l'enfant : Profil épidemiologique

M. M. Lebatt, G. Daghouj, Z. Morchid, Z. Laftimi, L. El Maaloum, B. Allali, A. El Kettani (Casablanca)

E-Posters

Ophtalmopédiatrie

Glaucomes congénitaux syndromiques, particularités cliniques et résultats thérapeutiques

Z. Laftimi, G. Daghouj, L. El Maaloum, B. Allali, A. El Kettani (Casablanca)

La malvoyance bilatérale chez les enfants de moins de 5ans: profil épidémiologique

I. Laabi, G. Daghouj, A. M. El, O. Jrondi, S. Achraf, Z. Laftimi, L. El Maaloum, B. Allali, A. El Kettani (Casablanca)

La surveillance des patients greffés au service d'ophtalmologie pédiatrie de l'Hôpital 20 Aout

A. Baba, B. Allali, A. Rami, S. Wifak, Z. Laftimi, G. Daghouj, L. El Maaloum, A. El Kettani (Casablanca)

Les Glaucomes Congénitaux Syndromiques : Un Défi Clinique et Thérapeutique de Haute Volée

A. Rami, G. Daghouj, S. Ennaki, L. Arab, H. Jdid, Z. Laftimi, L. El Maaloum, B. Allali, A. El Kettani (Casablanca)

Les cellulites orbitaires chez l'enfant : Profil épidémiologique, clinique, thérapeutique et évolutif (à propos de 250 cas)

O. Amara, G. Daghouj, L. Ajdour, S. Ettouri, Z. Laftimi, L. El Maaloum, B. Allali, A. El Kettani (Casablanca)

Analyse de la prise en charge des ectopies cristalliniennes dans le service d'ophtalmologie pédiatrique de CHU Ibn Rochd de Casablanca : A propos de 63 cas

N. Bouhazzama, G. Daghouj, R. Chahir, L. El Maaloum, B. Allali, A. El Kettani (Casablanca)

Dépistage de la microsphérophakie lors d'une caravane médicale à Ait Boughamaz : Importance du diagnostic clinique pour prévenir l'échec scolaire"

R. Labiad, G. Daghouj, Z. Laftimi, B. Allali, L. El Maaloum, A. El Kettani (Casablanca)

Les facteurs pronostiques du glaucome congénital : A propos de 296 cas

E. M. Lehbibe, G. Daghouj, M. L. Cherif El Mokhtar, H. Habiboullah, Z. Laftimi, L. El Maaloum, B. Allali, A. El Kettani (Casablanca)

E-Posters

Divers

Amblyopie : Quels effets sur l'œil ? Etude comparative entre les yeux amblyopes et yeux adelphes chez les adultes atteints d'amblyopie anisométropique

S. laaouina, H. Brarou, S. Azib, A. Khoyaali, A. A. Fiqhi, Y. Mouzari (Rabat)

Residents vs ChatGpt 4 : Est-ce la Fin des Ophtalmologues Humains ?"

H. Lazaar, T. Boutaj, Z. Filali, M. Labhar, M. Bentaleb, C. Zaid, A. Amazouzi, L. O. Cherkaoui (Rabat)

Derrière le Microscope : Révélation sur la Tolérance et les Préférences des Ophtalmologues au Travail

N. Abbassi, C. Soussi, M. Ibhi, S. Chatoui, S. Louaya (Agadir)

Le rôle des réseaux sociaux dans la formation des ophtalmologues juniors

S. Laababsi, Y. Tahri, M. A. Hammouche, M. R. Bentouhami, Y. Hidan, A. Mchachi, L. Benhmidoune, R. Rachid (Casablanca)

Quand la Technologie des gamers devient un atout pédagogique en ophtalmologie

H. Moutei, A. Bennis, F. Chraibi, M. Abdellaoui, I. Benatiya Andaloussi (Fès)

L'impact de l'utilisation de la réalité virtuelle sur l'épaisseur choroidienne

M. Benmoussa, S. Tanout, S. Guerraou, F. Lachkar, H. Moutei, A. Bennis, F. Chraibi, M. Abdellaoui, I. Benatiya Andaloussi (Fès)

Les hypertonies oculaires post contusives chez l'enfant : Etude rétrospective sur 10 ans

D. Khadri, G. Daghouj, K. El Hadi, D. M. Otsasso Okomiko, Z. Morchid, Z. Laftimi, L. El Maaloum, B. Allali, A. El Kettani (Casablanca)

L'utilisation des réseaux sociaux par les ophtalmologistes : Motivations, attentes et défis

Y. Hidan, A. Aneddame, A. Abdelmoumen, M. A. Hammouche, M. R. Bentouhami, A. Mchachi, L. Benhmidoune, R. Rachid (Casablanca)

Syndrome de vision numérique chez les médecins du CHU Mohammed VI de Tanger

S. Dilal, C. Khodriss, A. Fakir, I. Majidi, M. A. Zanzoune, N. El Haddad, M. El Bahloul (Tanger)

E-Posters

Divers

Impact de la conjonctivite allergique sur la qualité de vie

S. Layachi, K. El Hamraoui, H. Ouazzani Touhami, M. R. Bentouhami, Y. Hidan, A. Mchachi, L. Benhmidoune, R. Rachid (Casablanca)

Corps étrangers oculaires : Aspects épidémiologiques, clinique et thérapeutique : A propos de 24 cas

F. Samlali, E. Sara (Casablanca)

Intérêt de l'échographie oculaire dans les traumatismes

F.-Z. Ibnouzahir, E. Sara, M. R. Bentouhami, Y. Hidan, A. Mchachi, L. Benhmidoune, R. Rachid (Casablanca)

The Silent Threat of Ophthalmic Self-Medication: Steroid Use and Its Consequences

N. Abbassi, C. Soussi, M. Ibhi, H. Bazhar, S. Louaya (Agadir)

Hémorragie supra-choroïdienne expulsive : Quels sont les principaux facteurs de risque ? (A propos de 12 cas)

S. Ouadghiri, N. Taouri, ED-Darraz, S. Hamidi, Y. Laarif, Y. Fathi, A. Abdellah, S. Tachfouti, L. O. Cherkaoui (Rabat)

Les occlusions vasculaires rétiniennes chez la femme enceinte : Complication rare, mais potentiellement révélatrice de pathologies graves telle la pré-éclampsie

A. Guechati, M. Baddi, S. E. Labyad, A. Halhoul, F. Mabrouki, M. A, R. Sekhsoukh (Oujda)

Lenticône antérieur bilatéral dans le cadre d'un syndrome d'Alport

M. Didi, O. Berramdane, F. Mabrouki, A. Maadane, R. Sekhsoukh (Oujda)

Les Manifestations Ophtalmologiques de la Sarcoïdose : A propos d'un cas d'occlusion veineuse rétinienne

F. Tah, G. Daghouj, H. Habiboullah, M. M. Lebatt, Z. Laftimi, L. El Maaloum, B. Allali, A. El Kettani (Casablanca)

Les manifestations ophtalmologiques du syndrome de Wiedemann Rautenstrauch

Z. Morchid, D. M. Otsasso Okomiko, S. Houti, D. Khadri, Z. Laftimi, G. Daghouj, L. El Maaloum, B. Allali, A. El Kettani (Casablanca)

E-Posters

Divers

Syndrome de Schwartz-Matsuo, un diagnostic à ne pas méconnaitre devant un décollement de rétine rhegmatogène associé à une hypertonie

A. Guechati, W. Oujidi, W. Achergui, S. E. Labyad, A. Halhoul, F. Mabrouki, M. A, R. Sekhsoukh (Oujda)

Nodules de Lisch : Témoins Microscopiques de la Neurofibromatose de Type 1

A. Lemkhoudem, A. Laalou, M. Alfeddy, H. Ait Lhaj, M. Kriet, (Marrakech)
F. El Asri (Rabat)

Syndrome de Terson post-traumatique, à propos d'un cas

O. Hacht, F. Mabrouki, A. Maadane, R. Sekhsoukh (Oujda)

Dystrophie cornéenne granulaire ou de Groenouw Type 1 : A propos d'un cas

F. Samlali, F. Bahari (Casablanca)

Syndrome de Waardenburg : A propos d'un cas

M. R. Daoudi, Z. Hazil, Z. Qabba, K. Boureguba, Y. Akannour, L. Serghini, E. Abdallah (Rabat)

Un cas de lymphome orbitaire chez un enfant de 6 ans

N. Achabbak, T. Baiz, A. Ouhadi, N. Taouri, S. Benchekroun, R. Hachimi, N. Boutimzine, S. Tachfouti, L. O. Cherkaoui (Rabat)

Une hypertonie oculaire révélant une Mucopolysaccharidose : A propos d'un cas

D. Khadri, G. Daghouj, D. M. Otsasso Okomiko, K. El Hadi, Z. Morchid, Z. Laftimi, L. El Maaloum, B. Allali, A. El Kettani (Casablanca)

Exophtalmie bilatérale pseudo-tumorale révélant un syndrome hyper-IgG4 orbitaire

J. Chafi, K. El Hamraoui, Y. Hidan, M. R. Bentouhami, A. Mchachi, L. Benhmidoune, R. Rachid (Casablanca)

Ophtalmoplégie complète de la troisième paire crânienne (III) unilatérale révélant des métastases intracrâniennes d'un carcinome du sein

N. Bouhazzama, D. M. Otsasso Okomiko, G. Daghouj, Z. Laftimi, L. El Maaloum, B. Allali, A. El Kettani (Casablanca)

Syndrome de l'apex orbitaire post-traumatique, aspects clinique et pronostique : A propos d'un cas

G. Bennouna, G. Daghouj, Z. Laftimi, L. El Maaloum, B. Allali, A. El Kettani (Casablanca)

E-Posters

Divers

Corps Étranger Irien chez un adulte jeune : A propos d'un Cas

A. Turki, D. M. Otsasso Okomiko, W. Baraket, D. Khadri, Z. Laftimi, G. Daghouj, L. El Maaloum, B. Allali, A. El Kettani (Casablanca)

Leucémie aiguë révélée par des tâches de Roth

B. Sabri, A. Rami, G. Daghouj, Z. Laftimi, L. El Maaloum, B. Allali, A. El Kettani (Casablanca)

Carence en vitamine A et atteinte de la surface oculaire : A propos d'un cas

K. Elkafi, S. Ftassi, M. A. Hammouche, M. R. Bentouhami, Y. Hidan, A. Mchachi, L. Benhmidoune, R. Rachid (Casablanca)

Scleromalacie post traumatique : A propos d'un cas

F. Tehari, T. Abedalkareem, G. Daghouj, L. El Maaloum, B. Allali, A. El Kettani (Casablanca)

Fonte purulente de la cornée compliquant une kératite fongique. Revue de la littérature

S. Mekyna, T. Mba Aki Angue, M. E. Mve (libreville)

Anesthésie du Tronc Cérébral après une Chirurgie de la Cataracte : Une complication inattendue

S. Sajid, M. Faris, M. R. Bentouhami, Y. Hidan, A. Mchachi, L. Benhmidoune, R. Rayad (Casablanca)

Les complications ophtalmologiques du pseudoxanthome élastique : Apropos d'un cas

H. Jdid, M. Rafya, G. Bennouna, Z. Laftimi, G. Daghouj, L. El Maaloum, B. Allali, A. El Kettani (Casablanca)

Vaisseau sentinelle : L'ombre d'un mélanome choroïdien ?

Y. Tlemcani, S. Rachda, Y. Ennassimi, A. Hamdaoui, S. Belghmaidi, I. Hajji, A. Moutaouakil (Marrakech)

Une atrophie papillaire bitemporale révélant une neuropathie optique de Leber

A. Goujdihi, K. Barknan, M. R. Bentouhami, Y. Hidan, A. Mchachi, L. Benhmidoune, R. Rachid (Casablanca)

Rapport Moral
Rapport Financier

Rapport Moral 2024

Asmaa EL KETTANI
Secrétaire Général

Saad BENCHEKROUN
Secrétaire Général Adjoint

Rapport moral de l'année 2024 de la Société Marocaine d'Ophtalmologie (SMO)

L'année 2024 a été marquée par des événements significatifs soulignant l'engagement continu de la SMO dans l'enseignement, la recherche et la pratique de l'ophtalmologie au Maroc. Cette année a permis de renforcer le rôle fédérateur de la société en réunissant des professionnels de divers horizons.

Le 37ème congrès annuel de la SMO, organisé du 7 au 10 février a été le premier congrès sous le nouveau bureau élu en 2023, attirant plus de 900 participants, dont des ophtalmologistes marocains et internationaux, principalement d'Afrique subsaharienne et du Maghreb. Le congrès a accueilli plus de 50 orateurs internationaux et 27 exposants, avec un programme scientifique riche comprenant quatre tables rondes thématiques sur l'imagerie oculaire, plusieurs tables autours d'autres disciplines d'ophtalmologie, une table ronde organisée par le CHU de Marrakech, une table ronde organisée par l'Académie Universitaire Marocaine d'Ophtalmologie ainsi qu'une session dédiée aux jeunes ophtalmologistes. Ces derniers ont présenté plus de 64 communications orales qui ont fait l'objet d'une compétition avec des prix attribués aux meilleures présentations.

L'événement a également vu la participation des sociétés de sous-spécialités, telles que la SMG, la SMVR, la SMOCSO et pour la première fois la SOPREM qui a organisé son 1er congrès en marge de celui de la SMO.

Le 19 octobre, les ateliers d'automne ont été consacrés à la pathologie cornéenne, en collaboration avec l'équipe du professeur Borderie de Paris.

Le simulateur de chirurgie ophtalmologique, installé au siège de la SMO, a continué à être un outil de formation essentiel, permettant à plus de 500 ophtalmologistes de bénéficier de près de 900 procédures chirurgicales.

Durant l'année 2024, la SMO a pu faire l'acquisition d'un local dédié à son siège. Il sera aussi un lieu d'échanges ouvert à tous les ophtalmologistes.

Bilan Financier 2024

Mouhssine D'KHISSY
Trésorier

Yasser RIFAY
Trésorier Adjoint

Chers confrères,

Nous vous informons comme d'habitude de l'état financier de la société marocaine d'ophtalmologie pour l'année 2024.

Dans un but de transparence nous publions le bilan à travers les tableaux ci-joint et restant à votre disposition pour tout complément d'informations.

Les coordonnées de notre comptable : **Fieco**
Mr. Bouchaib Radwan
Tél. : 0522 258 474 / 0661 266 157
E-mail : fiecosarl@gmail.com

Détail des dépenses		
Type		**TOTAL**
AUDIO VISUEL INFORMATIQUE LOGISTIQUE CONGRES	744.998,78	744.998,78
BILLETERIE TRANSPORT	253.004,00	253.004,00
LOYER+ENTRETIEN-EMBALLAGE	87.200,00	87.200,00
SALAIRES+CNSS	229.484,00	229.484,00
HEBERGEMENT-AERIEN-ESPACE BANQUET	2.100.000,00	2.100.000,00
HONORAIRES	14.000,00	14.000,00
FRAIS POSTAUX+FRAIS BANCAIRES-DTS	23.060,00	23.060,00
ACHAT BUREAU	3.000.000,00	3.000.000,00
TRAVAUX DE MISE A NIVEAU D'UN LOCAL BUREAUX	406.838,44	406.838,44
TOTAL	**6.858.585,22**	**6.858.585,22**

Détail des recettes		
type		**TOTAL**
Inscription	358.000,00	358.000,00
STAND	4.712.797,81	4.712.797,81
	5.070.797,81	**5.070.797,81**

Récap solde banque- AWB		
solde début au 01/12/2023		**2.211.264,72**
Total recettes		**5.070.797,81**
Total dépenses		**6.858.585,22**
solde final au 31/12/2024		**423.477,31**
Reste à encaisser		
Solde total		**423.477,31**